CURSO DE RESIDENTES

Piso Pélvico Femenino

Feminine Pelvic Floor

Dr. César Descouvieres V.

Transcripción: Dra. Francisca Larenas H.

Hoy en día, el trabajo integrado entre urólogos, ginecólogos, coloproctólogos y kinesiólogos permite formar unidades de tratamiento de piso pélvico femenino.
El objetivo de esta clase es presentar una visión anatómico-funcional del piso pélvico femenino y conocer la presentación clínica de las principales disfunciones.

Existe una diferencia muy importante entre el piso pélvico femenino y masculino. A pesar de que los dos describen las estructuras que completan el estrecho pélvico inferior, el piso pélvico femenino está diseñado para que pase el canal del parto a través del, lo cual le da una connotación muy importante, ya que no solo es una estructura que contiene ciertos órganos, sino que también tiene que funcionar para que la mujer pueda parir y esto por definición significa daño y reparación. Este daño tiene que convivir con el aparato urinario, defecatorio y con la sexualidad genital de la mujer, lo cual le da relevancia a la postura de bipedestación. Si fuéramos cuadrúpedos, tendríamos el diafragma urogenital y el piso pélvico como dos diafragmas cerrando esta cavidad, sin presión, pero el hecho de ponernos de pie hace que el piso pélvico en la mujer sea una zona débil, de riesgo y el punto común donde los vectores de energía que se generan en el abdomen se dirigen.
Por lo tanto, en el hombre la patología funcional es esporádica y minima, en cambio en la mujer es muy frecuente.

DEFINICIÓN PISO PÉLVICO

La definición clasita de piso pélvico habla de:

- Conjunto de estructuras, musculares y víscero-aponeuróticas, que cierran la porción inferior de la cavidad abdomino-pelviana.
- Estáticas (pasivas) y dinámicas (activas)

A pesar de que se estudia por separado, dividiendo las estructuras del piso pelviano en pasivas y activas, la visión actual deja de ser descriptiva y debemos entenderlo mas bien en su dimensión espacial como una estructura en donde se juntan y se integran vísceras, fascias, musculatura y su inervación. Es decir, existe una integralidad tanto anatómica como funcional.

Usando la vagina como punto de referencia, se observa que los dos tercios superiores de esta se ubican en el plano horizontal y el tercio inferior en el plano vertical. El tercio inferior de la vagina mantiene esta verticalidad en conjunto con la uretra, el cuerpo perineal y el canal anal, manteniéndose estrecha gracias a un músculo que permite que su tono se mantenga colapsado. A su vez, la vejiga, los dos tercios superiores de la vagina y el recto yacen en la posición horizontal sobre la placa de los elevadores o porción iliococcigea que permiten que el vector se mantenga estable.

Esta integralidad debe ser dinámica, ya tiene funcionar tanto para contener como para evacuar y además en la función sexual, pero a la vez tiene que mantener su estática. Si no existe esta integración se convierte en una hernia natural.
La perdida de la dimensión espacial que tiene el piso pélvico, está en el origen de todas las patologías. Si existe una disfunción, habitualmente tiene un sustrato anátomo-funcional y por lo tanto van a estar siempre afectados los tres compartimientos.
Siempre se debe pensar que una paciente con incontinencia urinaria (IO) tiene que tener alguna disfunción asociada que puede eventualmente afectar la función sexual, un prolapso o la función defecatoria.

SOPORTE DEL PISO PÉLVICO

A modo de descripción, se pueden dividir en dos grupos

- Elementos estáticos: Fascia Endopélvica
- Elementos dinámicos: Músculo Elevador del ano

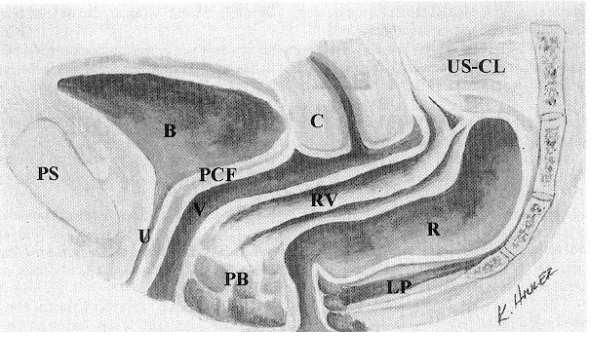

a) Elementos dinámicos

La fascia endopélvica no es otra cosa que una red compuesta por colágeno, elastina, fibras musculares y haces vasculares, que rodean a todas las vísceras del piso pélvico, que le dan el soporte lateral, vasculatura e inervación. Su disposición permite entender que tiene funciones como ligamentos, que permiten integrarlas a la musculatura.

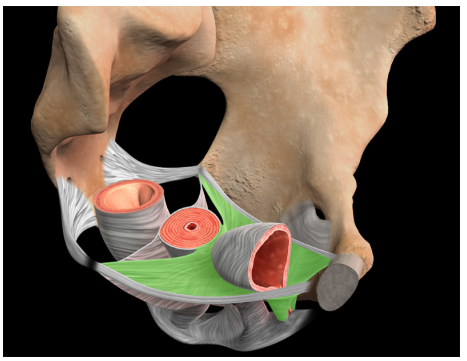

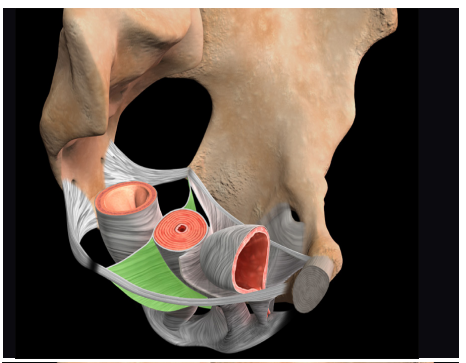

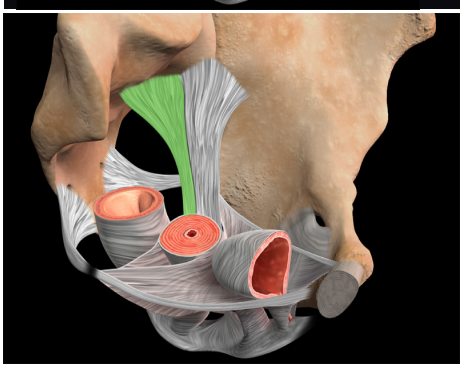

Nosotros miramos a la vagina como una estructura central que divide un compartimiento anterior donde está la vejiga y la uretra y un compartimiento posterior donde esta el recto. Esa división se hace mediante dos fascias principales. Una es la fascia pubocervical que es una condensación de la fascia endopélvica que se une a la vagina anterior y que por su disposición horizontal permite que la vejiga pueda yacer encima de ella. La segunda estructura es el tabique recto vaginal, que se une con la vagina posterior y por lo tanto divide este compartimiento medio (la vagina), del posterior donde esta el recto y evita que el recto protruya hacia la vagina. Hay una tercera estructura que es fundamental para el sostén, que es el complejo entre el ligamento cardinal o transverso o ligamento de mackenrodt, con el ligamento uterosacro. Es un complejo ligamentoso, una condensación de la fascia endopélvica, que permite mantener el sostén de todas estas estructura.

NIVELES DE DE LANCEY

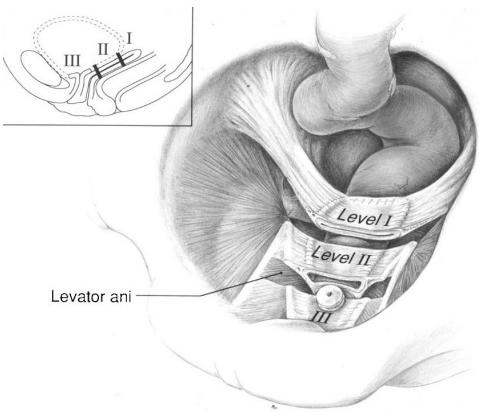

El trabajo clásico de DeLancey se encuentra en todas las descripciones anatómicas del piso pélvico femenino. Divide la vagina en tres niveles. El nivel I apical, II medio y III inferior. Cada nivel tiene estructuras fasciales distintas y si uno las entiende permite aplicar técnicas quirúrgicas para la reparación. El nivel I corresponde a la vagina apical. Este nivel está fundamentalmente suspendido. La parte apical de la vagina requiere suspensión; las estructuras de la fascia endopélvica que se encargan de esto son el complejo ligamento cardinal y complejo ligamento uterosacro. Este ligamento permite la suspensión tanto del cervix como de la parte superior de la vagina.

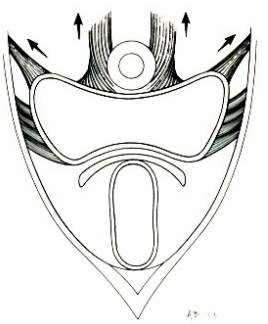

El nivel II de DeLancey, nivel medio, tiene su mantención en el espacio con una inserción lateral y funciona como una hamaca. La fascia pubocervical en posición horizontal, se sujeta en dos ligamentos que corren del pubis hacia la espina ciática en posición horizontal, que es el arco tendinoso de la fascia pélvica, una condensación que forma un ligamento, la cual yace como una hamaca.

La IO de esfuerzo femenina depende de la perdida de este mecanismo de hamaca. A diferencia del hombre, en quien la IO generalmente es por perdida del mecanismo esfinteriano, en la mujer es por perdida del sostén ligamentoso. En una paciente continente la uretra yace sobre una hamaca firme,

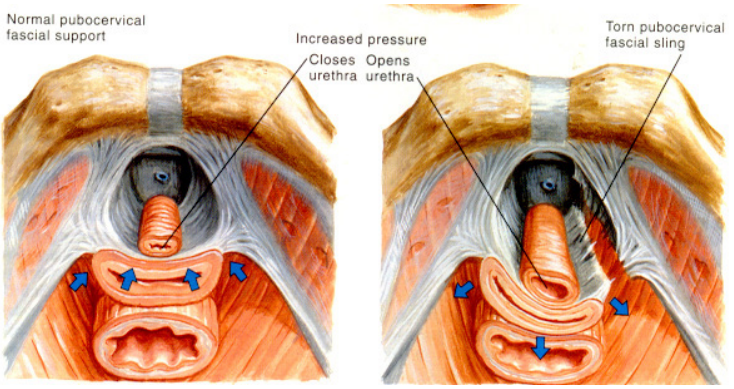

en cambio cuando se produce disrupción, que habitualmente es secundaria a un parto, se produce hipermovilidad uretral y por lo tanto incontinencia urinaria.
Este esquema nos muestra como la disrupción de la fascia pubocervical genera pérdida del mecanismo de hamaca y apertura uretral con los aumentos de presión.

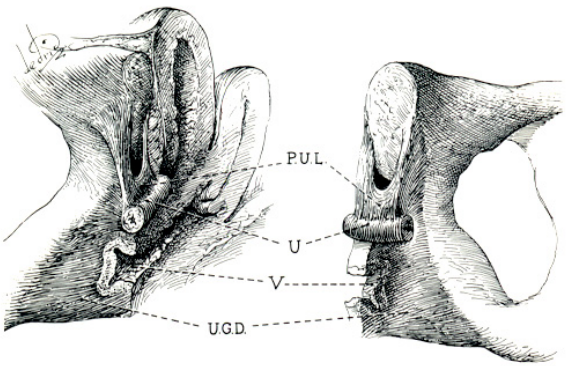

El nivel III de De Lancey corresponde al nivel de fusión. La fusión ocurre de la uretra al pubis a través de los ligamentos pubouretrales, y de la vagina posterior al cuerpo perineal que es una estructura músculo tendinosa, que permite mantener la integridad del periné. Las técnicas quirúrgicas de uretra media se basan en la disposición de los ligamentos pubouretrales, los cuales se pueden ver en el esquema.

b) Elementos dinámicos

El músculo elevador del ano (MEA) es un músculo fundamental con dos porciones. La primera se llama pubovisceral, que es el haz que corre como cincha de adelante hacia atrás

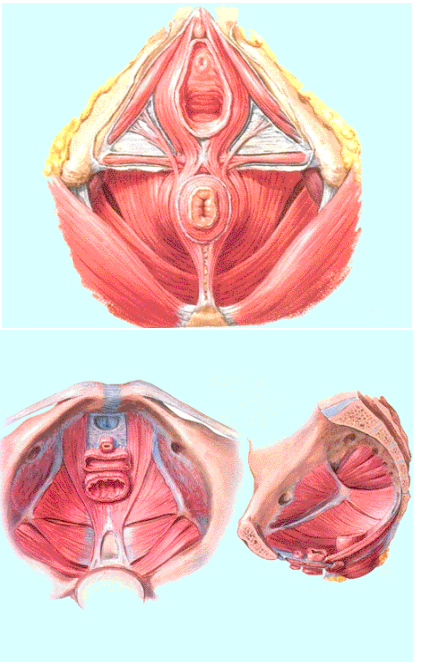

CUADRO RESUMEN NIVELES DE DE LANCEY:

Nivel	Estructura	Función
Nivel I: Suspensión apical	Complejo cardinal uterosacro	Suspende apex vaginal
Nivel II: inserción lateral	Fascia pubocervical Fascia rectovaginal	Soporte vejiga y cuello vesical Previene expansión anterior del recto
Nivel III: Fusión	Fusión a cuerpo perineal Elevador del ano y pubis	Fija vagina a tejidos adyacentes.

Tabla 1

que tiene una disposición en el eje vertical. Una segunda parte es la iliococcigea que se inserta en el arco tendinoso del elevador del ano, hacia el rafe medio y que tiene una disposición espacial en el sentido horizontal.

La parte mas importante en la dinámica de la continencia urinaria y rectal, y para mantener esta disposición espacial son los haces puboviscerales, pero es muy importante que la placa de los elevadores, que es la zona horizontal, se mantenga intacta

En el origen de las disfunciones esta el concepto de compartir la carga. Cuando el pubovisceral está con tono, se mantiene cerrado el hiato urogenital y se mantiene en posición vertical la uretra, el tercio inferior de la vagina y el canal anal, y en posición vertical vejiga, vagina y recto. Por lo tanto las estructuras tendinosas están reposando en la función muscular. Si este músculo pierde el tono, que es lo que ocurre tras muchos partos vaginales, y por lo tanto este hiato se mantiene abierto, que son los cambios que uno ve entre una nuligesta y una multípara, se verticaliza la vagina y por lo tanto toda la carga, todos los vectores de fuerza, los tienen que resistir los ligamentos y los ligamentos con el tiempo se vencen.

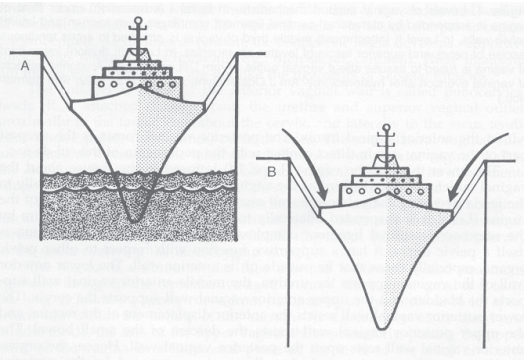

Esto ha sido explicado como la teoría del dique seco. Si tengo un barco flotando con cierto nivel de agua, los ligamentos de suspensión están reposando, pero si yo le quito el agua, toda la fuerza la van a hacer las estructuras ligamentosas. El periné está por gravedad en una situación de desventaja, es el inicio de la patología y la disfunción.

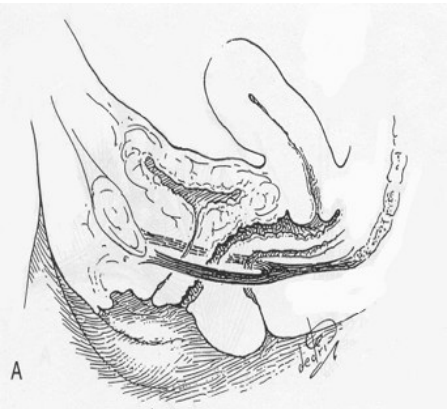

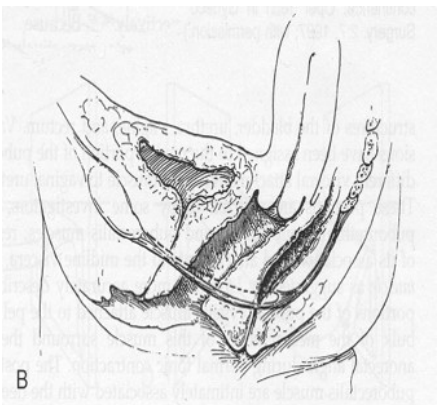

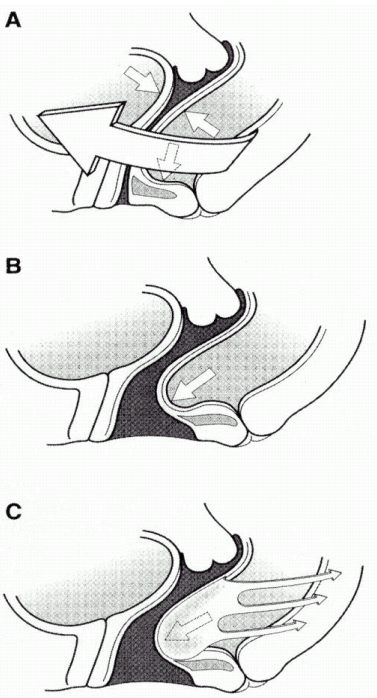

Si tengo el haz puborectal con tono, se mantiene el hiato cerrado. Si yo pierdo el tono se abre el hiato, se verticaliza la vagina y la fuerza de defecación, donde los vectores estaban previamente anulados, el vector comienza a ejercer fuerza sobre la pared vaginal posterior, se vencen las estructuras ligamentosas que en este caso es el tabique recto vaginal y da origen al rectocele.

PROLAPSO DEL SEGMENTO ANTERIOR

Cistocele: prolapso de la pared vaginal anterior que se acompaña de protrusión de la de la vejiga.

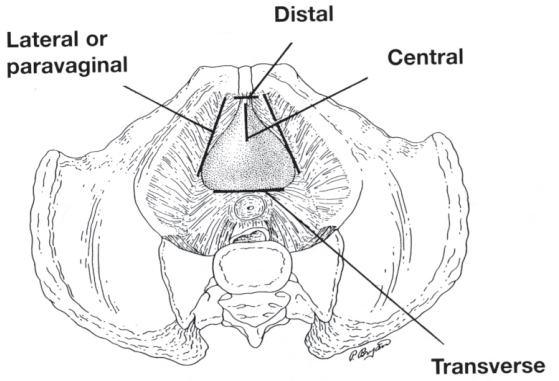

El cistocele es una bolita brillante, que aumenta con el pujo. El cistocele existe en el 30% de los casos de IO femenina.
El tipo de cistocele va a depender de el tipo de ruptura fascial. Lo clasificamos en tres; se rompe la fascia en la mitad (cistocele central), se desinserta en sus inserciones laterales o se desinserta en su inserción apical, que está definido como cistocele transverso.

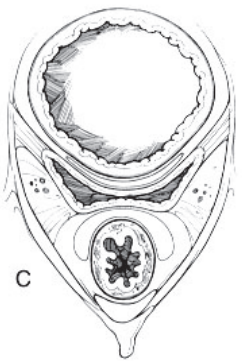

El cistocele central es el típico. Se rompe la fascia en la mitad y por lo tanto empieza a descender con los años. Se ve la pared vaginal lisa, brillante, sin rugosidades.

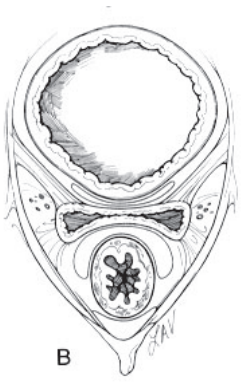

Cuando el cistocele es por desinserción lateral, es un cistocele en que permanecen las rugosidades. Este signo clínico (rugosidades) permite diferenciar cunado es predominantemente central de cuando es lateral. Esto tiene mucha importancia para el abordaje quirúrgico.

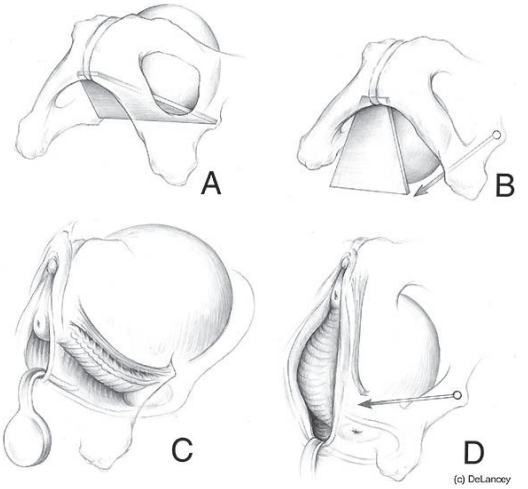

El cistocele que hoy día está mas de moda, es el por defecto transverso o apical. En este esquema esta dibujada la fascia pubocervical como un trapezoide. Se desinserta de su anclaje apical y por lo tanto desciende vagina y cuello cervical. Este cistocele es tan importante que si no lo reparo, es la principal causa de recidiva quirúrgica.
En un cistocele severo que protruye mas de dos cm del himen, siempre hay un componente apical, frente a esto, si quiero reparar tengo que hacer reparación apical o nivel uno de De Lancey.
Es cistocele central puede abordarse por vía vaginal y se hace una colporrafia anterior: se abre la vagina en forma sagital, se diseca la fascia, se hace una plicatura con sutura de reabsorción lenta, se reseca la vagina redundante y con eso basta y sobre. Cuando hay un componente lateral debemos hacer una reparación paravaginal. Si bien existen técnicas vaginales descritas, debería hacerse por vía anterior y esto se puede hacer abierto o laparoscópico. Para el cistocele transverso se debe realizar una colposuspensión, es decir, suspender nuevamente esa vagina, se puede hacer vía vaginal, abierta o laparoscópica.

PROLAPSO DE SEGMENTO POSTERIOR

Rectocele: prolapso de la pared vaginal posterior que se acompaña de protrusión del recto.

Dividimos en tres tipos:
1) Rectocele bajo: Es el mas frecuente. Siempre hay un desgarro perineal.

2) Rectocele alto: Muy infrecuente. Sólo se desgarra el tabique rectovaginal. Debe hacerse diagnóstico diferencial con el enterocele, que es la disrupción del tabique recto vaginal, por donde protruyen asas intestinales, lo cual es más

frecuente de lo que uno pensaría. Corresponde a una hernia. Habitualmente ocurre después de las histerectomías, Es muy raro que haya enterocele con útero. Para hacer el diagnostico es necesario hacer un tacto recto-vaginal. En el rectocele, toda la masa que protruye cabe en el divertículo rectal, en cambio en el enterocele se palpan asas intestinales. En estos casos se podría ver el peristaltismo a través de la vagina.
El abordaje quirúrgico del rectocele es una reparación sitio especifico, es decir, hay que identificar todo el daño de las fascias y de acuerdo al defecto encontrado es como se repara. A diferencia del cistocele en que hay que preocuparse mucho del bulto, en la reparación de rectocele hay que preocuparse en la recuperación de la función defecatoria y sexual.
Cuando el rectocele es por separación distal (rectocele bajo) hay que volver a reinsertar la fascia del cuerpo perineal y reparar el cuerpo perineal. Cuando es un rectocele alto, que habitualmente va asociado a enterocele, hay que volver a reinsertar el tabique rectovaginal a la suspensión apical. Es una cirugía compleja en la cual a veces todavía es necesario utilizar malla.

3) Rectocele medial o lateral: Tipo de rectocele más infrecuente. Corresponde a separaciones centrales (mediales) o laterales. Debe repararse con el dedo dentro de la ampolla rectal, con reparaciones sitio específicas de acuerdo al daño que se encuentre.

PROLAPSO DE SEGMENTO APICAL:

Histerocele y prolapso de la cúpula vaginal: descenso del útero o la cúpula vaginal a través del hiato vaginal. Puede acompañarse de las paredes vaginales y de los órganos adyacentes (vagina y recto), este es el prolapso más severo de todos y se conoce como procidencia.
En el histerocele puro se ve como desciende el cuello uterino, solamente hay un daño de la parte apical. Vagina, vejiga y recto están indemnes. En una procidencia se ve pared vaginal con vejiga y útero completo. Los motivos de consulta son sangrado y ulceras por decúbito.
Cuando hay un prolapso apical el procedimiento quirúrgico debe ser integrado. Se debe hacer una colposuspensión para el nivel apical, reparar los segmentos medios y devolverle a la vagina su posición anatómica espacial.
La colposuspensión se puede hacer a 3 estructuras:

1. **Al ligamento sacrociatico o sacroespinoso:** vía vaginal. A través de suturas no reabsorbibles se devuelve su posición a la vagina.
2. **Al ligamento útero-sacro:** habitualmente en pacientes sin útero. Se pueden buscar y disecar los ligamentos útero-sacros y reinsertarlos a la vagina.

Colposacropexia con malla de prolene: Malla unida a la vagina por retroperitoneo llegando al promontorio. Hoy en día se puede hacer vía laparoscópica.
Técnica quirúrgica: Para poder acceder al retroperitoneo y al promontorio lo primero que hay que hacer es un lifting del colon sigmoides. Se hace con una aguja o un dispositivo que se llama T-lift, lo cual permite levantarlo y sacarlo del campo quirúrgico. En paciente con útero lo primero que se debe hacer es una histerectomía. Cuando se usa malla se hace una histerectomía subtotal, que conserva el cuello para disminuir la probabilidad de erosión. El muñón cervical debe quedar cerrado para evitar comunicación con cavidad peritoneal. La apertura de retroperitoneo es medial a sigmoides y se accede a la fosa para-rectal, dejando el camino abierto para la inserción de la malla en la fascia vesico-vaginal tras la histerectomía.
La malla es de prolene soft, que es liviano, tiene muchos orificios y por lo tanto es de baja densidad. Tiene un segmento que se adhiere a la vagina posterior con sutura irreabsorbible por lo cual no debe transfixiar la vagina. Se sutura un segmento de la malla posterior haciendo un remedo del tabique recto vaginal y lo mismo en la parte anterior remedando la fascia pubocervical que en estos casos se supone que está vencida. Después se une la malla anterior, que corresponde a la fascia nueva, con el cervix, que es la fascia vieja, y luego la malla posterior que también es fascia nueva (a pesar de que los ligamentos útero-sacros no se despegan del cerviz hay que reemplazarlos por la malla porque están vencidos). La malla tiene un brazo que va por el canal tallado inicialmente en el peritoneo. Requiere una disección cuidadosa del promontorio. Esta cirugía tiene que terminar con la cobertura de la malla, ya que no puede quedar expuesta al peritoneo.

CLASIFICACIONES

Es el mejor método de comunicación biomédica. Debe ser fácil de realizar, aprender y enseñar. Debe ser concordantes con la severidad de la clínica y síntomas.
La clasificación antigua era subjetiva. Actualmente se utiliza una clasificación objetiva.

Clasificación anatomo-clínica: actualmente obsoleta, pero todavía utilizada por algunos médicos.
a. Prolapso genital incompleto: sólo de las paredes vaginales. Corresponde a un prolapso parcial.
b. Prolapso genital completo: prolapso del útero y paredes vaginales. Corresponde al prolapso total.

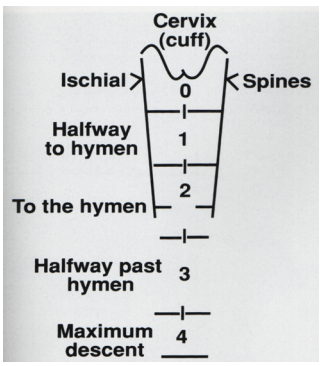

Clasificación de Baden y Walker: también obsoleta, pero ampliamente usada por urólogos. Fue la primera clasificación

en separar la vagina en segmentos anterior (uretrocele y colpocistocele), apical (histerocele y enterocele) y posterior (colporrectocele y desgarro perineal).
Dividen la vagina a nivel de las espinas ciáticas. Todo lo que esté sobre las espinas ciáticas se considera normal y lo que descienda por debajo las espinas ciáticas se considera anormal. El grado cero es cuando está sobre las espinas ciáticas, grado uno entre las espinas ciáticas y el himen, grado dos a nivel del himen, grado tres más allá del himen y grado cuatro o máximo descenso. Con esta clasificación también se habla de prolapso leve, moderado o severo.

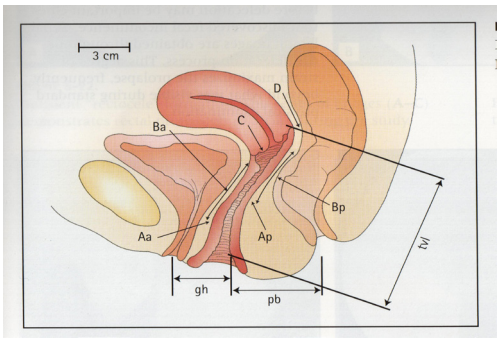

pared anterior **Aa**	pared anterior **Ba**	cervix o cúpula **C**
hiato genital **gh**	cuerpo perineal **pb**	longitud vaginal total **tvl**
pared posterior **Ap**	pared posterior **Bp**	fornix posterior **D**

Clasificación POP-Q: Sistema de cuantificación de prolapso de órgano pélvico. Es la clasificación actualmente vigente. Coloca puntos en la vagina anterior, apex y vagina posterior, con lo cual se hace una grilla que va a tener números negativos en la medida que los puntos se encuentren sobre el himen y números positivos en la medida que el descenso sea bajo el himen. Agrega también la medición del hiato, el cuerpo perineal y la longitud vaginal total.

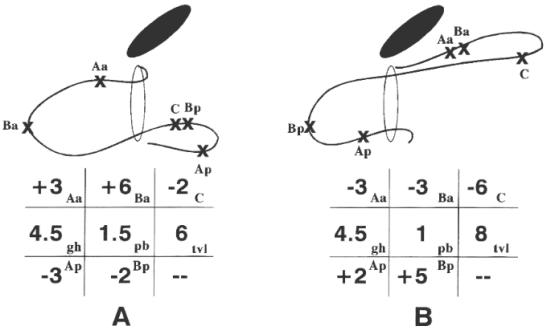
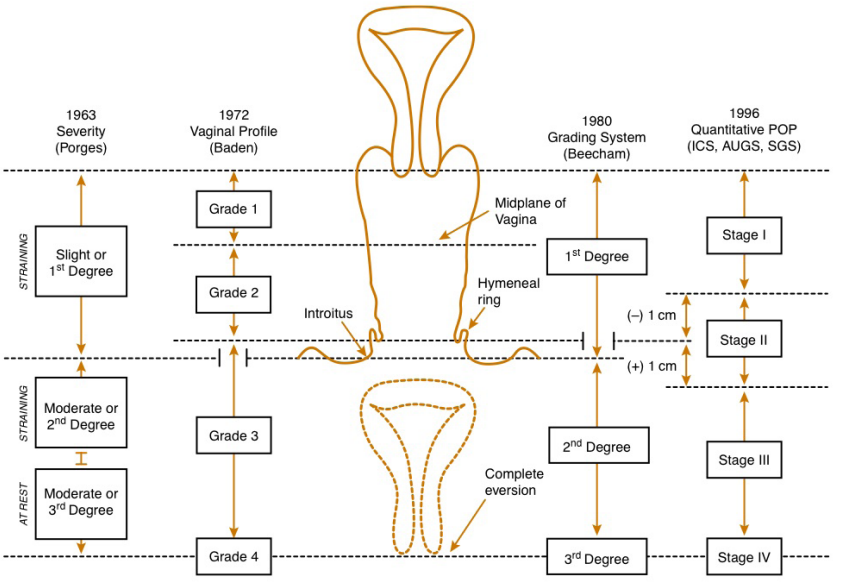
En prolapso de la pared vaginal anterior descienden los puntos anteriores y en la grilla tienen números positivos, mientras que el cuff y la vagina posterior con números negativos (fig A).
En un rectocele en la grilla van a tener números positivos los puntos posteriores y negativos los anteriores (fig B).
Esto permite cuantificar en cm, comparar resultados antes y después, comparar series y por lo tanto supera a las clasificaciones anteriores.
El prolapso por este sistema se clasifica por estadíos:
Estadío cero: normal, no hay descenso. (<-3)
Estadío 1: prolapso intravaginal a más de un cm del himen (<-1)
Estadío 2: entre un cm sobre y un cm bajo del himen (</= +1 y >/= -1)
Estadío 3: más de un cm bajo el himen (> +1)
Estadío 4: prolapso completo, eversión de la vagina completa (>/= a longitud vaginal total -2)
Este último esquema compara las distintas clasificaciones. Baden y Walker con grados 1,2,3 y 4 y POP-Q con estadíos I, II, III y IV.