CURSO DE RESIDENTES

# Clase curso de residentes: Anatomía Patológica

## Resident course class: Pathological Anatomy

**Dr. Iván Gallegos**

*Servicio Anatomía Patológica*

Los diagnósticos anatomopatológicos permiten tomar decisiones respecto al manejo de variadas patologías urológicas, particularmente en el área oncológica, es por ello que debe existir un entendimiento claro entre lo que se busca al enviar una muestra y lo que se informa posterior a su análisis.

## 1.- PATOLOGÍA PROSTÁTICA

La forma principal de diagnóstico de cáncer de próstata es por biopsia por punción, cuyo principal protocolo es la toma de muestras por sextantes.
En la manipulación de las muestras, la fijación debe ser realizada lo más pronto posible, haciendo todo lo necesario para evitar retrasos en ello, se debe incluir idealmente 2 cores (no más ni menos) por sextante para favorecer el análisis que hace el patólogo a las muestras. Se debe evitar la manipulación excesiva de las muestras para evitar artefactos.

### 1.1 Lesiones intraepiteliales

1.1.1. Pin de Bajo Grado: Proliferación intraepitelial, con baja correlación diagnóstica, es decir, no hay claro acuerdo entre patólogos para identificarla claramente, no existe además clara correlación entre este diagnóstico y el riesgo de cáncer, es poco reproducible y no tiene relevancia clínica para el paciente, por lo que generalmente no se informa en biopsias por punción.

### 1.1.2 Pin de Alto Grado

Se asocia frecuentemente a Cancer, especialmente si hay múltiples cores comprometidos, por lo que en este caso se debe repetir la biopsia. Cuando se encuentra en 1 core el riesgo es similar al que existe si no se encontrara. Se ha observado una disminución de progresión de PIN de alto Grado a Cancer de próstata en las biospsias realizadas desde el año 2000 en adelante (1), esto probablemente se debe al aumento de cores por biopsia.

### 1.1.3 ASAP (atypical small acinar proliferation)

Se define como una glándula o un grupo de glándulas que presentan atipías arquitecturales o citológicas que no permiten el diagnóstico definitivo de atipía reactiva, adenosis, PIN o carcinoma. Su relevancia radica en que la asociación con Cáncer no ha disminuido en el tiempo, siendo alrededor de 40-45%, por lo que requiere ser rebiopsiado en un breve tiempo.

### 1.2 Reporte de la Biopsia por punción

Debe incluir en una biopsia positiva para tumor:
- Patrón y puntaje de Gleason.
- Ubicación
- Permeación perineural (indicador de riesgo de extensión extraprostática)
- Extensión extraprostática, que de acuerdo al centro se puede informar como número de cores comprometidos o mm comprometidos del total.
- Otros Hallazgos(ej: Múltiples focos de PIN, prostatitis granulomatosa, etc)

En el informe de foco sospechoso debe mencionarse la realización de inmunohistoquimica.

### 1.3 Inmunohistoquímica en próstata

Tiene como objetivo marcar células basales, ayudando a determinar la presencia de cáncer en lesiones sospechosas, no claras al diagnóstico histológico. Su uso ha disminuido el diagnóstico de ASAP en el tiempo. Se utilizan distintos marcadores, destacando la citoqueratina de alto peso molecular (HMWC, marcador citoplasmático) y P63 (marcador nuclear), existen también marcadores positivos para citoplasma de carcinomas como la N-acetyl CoA Racemasa.
En un seguimiento realizado a 944 biopsias prostáticas por punción se observó:54% de biopsias negativas para tumor, 35% de carcinoma y 11% de focos atípicos, cuando se aplica inmunohistoquímica a este grupo se resuelve un 89%, por lo que a los focos ASAP debiese realizarse.
Su uso se ha incrementado en el tiempo y en los servicios públicos se cuenta actualmente con la técnica.

### 1.4 Patología en Prostatectomía Radical

El rol del análisis patológico en la Prostatectomía Radical es: Etapificar, graduar y evaluar los márgenes quirúrgicos, definiendo el pronóstico y tratamiento posterior a la cirugía, por lo que es importante que las técnicas de análisis de las muestras estén estandarizadas, siendo conocidas por el tratante.

La tinta china se utiliza para marcar márgenes, esto se afecta con el daño que pueda presentar la muestra durante su resección, por lo que se debe procurar enviarla en buena condición.
En su procesamiento se separa el ápex y la base y posteriormente se realizan cortes seriados desde el ápex.

El reporte de la prostatectomía debe incluir:
- Tipo histológico
- Score de gleason
- Localización
- Tamaño
- Márgenes quirúrgicos
- Extensión extraprostática.
- Estado de las vesículas seminales
- Estado de los linfonodos

La Academia Internacional de Uropatología recomienda dar los márgenes en relación a una extensión, identificando la zona de margen positivo y la sumatoria de la extensión de éste. En algunos casos se incluye el volumen tumoral.
En el consenso ISUP de 2005, revisadas y mantenidas en 2009 se establece que no se debe informar score de Gleason menor a 5 en biopsias por punción, se sugiere enviar a reevaluación en caso de recibir informes de esta forma.
Se ha aunado criterios respecto a focos cribiformes, siendo clasificados como Gleason 4, lo que provocó un aumento en el diagnóstico de score 7 siendo actualmente el más diagnosticado. Con estas modificaciones el score 3+3 sería curable en el 100% de los casos.

**1.5 Patrones Terciaros**
Normalmente en el score de Gleason se informa los dos patrones más frecuentes, en el consenso actual en las biopsias por punción el patrón secundario pasa a ser el de mayor grado, independiente del porcentaje presente. Este criterio no está aceptado en los informes de las prostatectomías radicales, donde se sigue informando los 2 mas frecuentes. Si existen cores o nódulos con distintos patrones se informan por separado.

**1.6 Genes de fusión**
Los genes de fusión se forman cuando dos cromosomas o porciones de un mismo se fragmentan, cambiando de posición y dan lugar a genes nuevos (quiméricos). Estos genes han sido caracterizados en diversos tipos de cáncer, pero hace poco tiempo en carcinomas.
La existencia de estos genes ha contribuido en el diagnóstico de Cáncer de Próstata, ya que no se han observado en tejido sano, existiendo algunos de ellos específicos, como el ERG. En un estudio realizado en Chile se observó un 66% de expresión de la proteína ERG en pacientes con Cáncer de próstata., siendo similar a lo descrito en la literatura internacional. Si bien se ha observado una discreta asociación en la presencia de estos genes y el estadio clínico, la evidencia señala que su hallazgo no es un factor predictivo de progresión de enfermedad a estadios más avanzados.

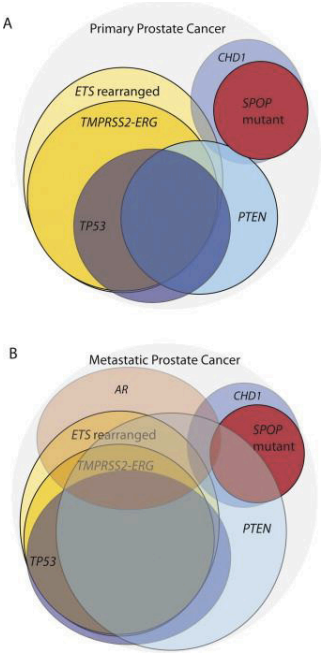


## 2.- TUMORES UROTELIALES

**2.1 Tumores papilares**
La clasificación utilizada actualmente es la del 2004 de la OMS :
- Papiloma
- NUPBPM
- Carcinoma de Bajo Grado
- Carcinoma de Alto Grado

**2.1.1 Papiloma Urotelial Exofítico**
Ocurre en menos del 1% de los tumores uroteliales, principalmente en hombres menores de 50 años, se ubican cerca de los orificios ureterales, es de baja recurrencia y generalmente no progresan. Histológicamente se caracterizan por un delgado tabique vascular, urotelio de aspecto normal, identificándose células "en paraguas" tipo apocrinas o mucinosas.

**2.1.2 NUPBPM**
Neoplasia de tipo papilar en que se observa mayor proliferación del epitelio, el cual tiene características atípicas leves. En la clasificación de 1973 correspondía a las lesiones Grado I, aún es un diagnóstico que ha costado asimilar dado lo reciente. Mide de 1 a 2 cms. la edad promedio de aparición es 65 años, predominan en hombres, tienen una tasa de recurrencia de 47%, y progresión de 8%.

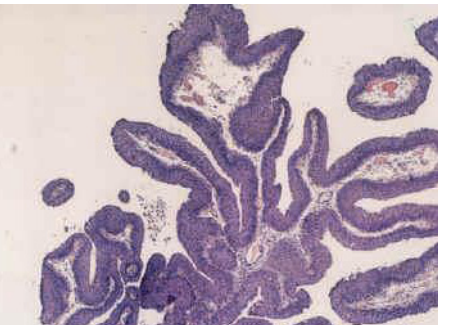

**2.1.3 Carcinoma urotelial de bajo grado**

Neoplasia de tipo papilar con alteraciones estructurales y citológicas reconocibles, pero no acentuadas. Corresponde la mayoría a los grado II en la clasificación antigua.

La edad promedio de presentación es 70 años. Se observan papilas alargadas, tamaños tumorales más grandes, alrededor de un 20% multifocales, con ramificaciones ; los núcleos son mas grandes, la cromatina es de aspecto vesiculoso, con nucléolos en su interior, identificándose mitosis a cualquier nivel. Tienen una recurrencia de 50%, progresión 10% y mortalidad 5% a 10 años.

**2.1.4 Carcinoma urotelial papilar de alto grado**

Neoplasia con evidente desorden arquitectural con moderada a intensa atipía citológica. Corresponde a todos los grados G3 y algunos G2 de la clasificación antigua. Se observa fusión de papilas, núcleos pleomorficos, frecuentes mitosis, con importante aneuploidía (sobre un 90%).

Se acompaña frecuentemente de carcinoma in situ en la periferia, la recurrencia es de 65 a 85%, tasa de progresión de 20 a 52%y mortalidad de 35%.

Destaca citología positiva de orina en este tipo de tumores, dado un numero importante de células que se desprende hacia el lumen vesical debido a la poca expresión de proteínas de adhesión.

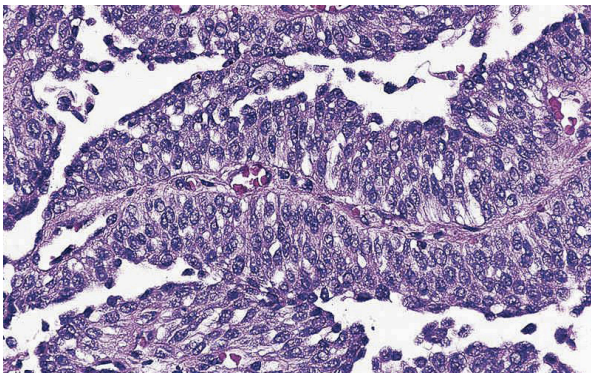

**2.2 Genética**

Los tumores de bajo grado presentan generalmente una genética estable, es decir sus alteraciones son pocas, no así los de alto grado, carcinoma in situ e invasores donde se observa un gran número de alteraciones genéticas.

Se ha realizado estudios para identificar ciertos marcadores en tumores superficiales que puedan predecir el riesgo de recurrencia, pero ninguno ha mostrado consistencia en ello. En los carcinomas invasores se identifican variables que le confieren peor pronóstico: multifocalidad, tamaño mayor a 3 cms, extensión extravesical, compromiso de orificios ureterales y metástasis linfáticas. Los tipos histológicos de peor pronóstico son: las variables sarcomatoides, de células pequeñas, linfoepitelioma y micropapilar. Las permeaciones vasculares confieren un mal pronóstico a los tumores que muestran compromiso de lámina propia.

Para lograr resultados adecuados, la citología urinaria en tumores de vejiga requiere un procesamiento por medio de citospin, que es una centrífuga citológica controlada por microprocesadores, dado que es una citología de baja celularidad.

## 3.- CARCINOMA DE CÉLULAS RENALES

**3.1 Carcinoma de células claras**

Es el más frecuente. Actualmente la forma de diagnosticarlo es por hallazgo imagenológico. El grado nuclear de Fuhrman es el factor pronóstico mas importante, dentro del mismo estadio, se calcula según la zona de mayor grado.

Se ha observado en pacientes con tumores de células renales deleciones en el brazo corto del cromosoma 3, similares a las encontradas en pacientes con Síndrome de Von Hippel Landeau. Macroscópicamente estos tumores son muy heterogéneos, con importantes variaciones en tamaño, se caracterizan por un color amarillo marcado, con involución central, que ha mutado a tejido conectivo. A la microscopía se visualizan células con citoplasma amplio, dado el alto contenido lipídico, el que se pierde al procesamiento histológico, mostrándose vacías (claras).

**3.2 Carcinoma papilar**

Tumores formados característicamente por papilas que están compuestas por un eje conjuntivo vascular rodeado de células tumorales.

Existen 2 tipos:

- El tipo 1 con células pequeñas, de escaso citoplasma y con tinte basófilo, de bajo grado de Fuhrman, teniendo un mejor pronóstico al seguimiento.
- El tipo 2 de células de mayor tamaño, con nucléolos más prominentes y citoplasma eosinófilo, generalmente de Fuhrman 3.

Genéticamente también son diferentes, ya que expresan distintos tipos de proteínas, además se observa un importante desbalance cromosómico en el tipo 2.

Macroscópicamente el tipo 1 se ve redondeado, de tamaño pequeño, amarillo dado el alto contenido lipídico de sus células, llamados histiocitos espumosos. El tipo 2 es de mayor tamaño, heterogéneo, con áreas de necrosis blanda, que se produce por un recambio celular importante.

**3.3 Carcinoma cromófobo**

Se caracteriza porque las células tienen citoplasmas grandes con membranas citoplasmáticas reforzadas y núcleos binucleados e hipercromáticos. Macroscopicamente se ve muy similar al oncocitoma, color café caoba, redondeados, bien delimitados.

Representa el 5% de los casos, teniendo similar frecuencia en hombres y mujeres, es el de mejor pronóstico.

Su diagnóstico se apoya en ciertas técnicas como: Hierro coloidal de Hale y en técnicas de inmunohistoquímica como citokeratina 7 (CK7).

**3.4 Carcinoma sarcomatoide rabdoide**

En el Carcinoma de células renales la presencia de un componente sarcomatoide le confiere un mal pronóstico, siendo peor a mayor porcentaje de componente. Esto ocurre en un 1 a 6 % de los carcinomas de células

claras., aunque pueden aparecer en cualquier subtipo. Se plantea que la presencia de este componente sería una pérdida de la diferenciación tumoral, mas que un subtipo diferente.

**3.5 Carcinoma de Ductos Colectores**

Infrecuente, frecuencia menor del 1%, tiene compromiso medular, debuta en personas jóvenes y generalmente es metastásico al momento de su diagnóstico, pese a que el primario sea de pequeño tamaño. Macroscópicamente es blanquecino, de bordes poco definidos. Microscópicamente es túbulopapilar, de alto grado nuclear y desmoplasia. Su principal diagnóstico es el tumor de pelvis renal, por lo que se usa inmunohistoquímica para diferenciarlo, siendo positivo para CK34B12

En el último consenso de la sociedad internacional de patología urológica ISUP año 2013 se identificaron ciertas entidades histológicas nuevas:

- Carcinoma multiloculado de Células Renales: se ha reconocido como una nueva entidad, de bajo potencial maligno, ya que su curso natural es diferente al carcinoma de células renales, no presentando mortalidad ni diseminación. Se debe diferenciar de los carcinomas de células renales que tienen involución quística, y de los que tienen involución quística necrótica. Macroscópicamente no se observan áreas sólidas en estas lesiones. En la microscopía se observan quistes revestidos de células claras, generalmente de bajo grado nuclear.
- Carcinoma Medular: muy raro, sólo 37 casos publicados, afecta a pacientes pediátricos y jóvenes de 10 a 40 años, se asocia a anemia de células falciformes, es de ubicación central, blanquecino, con zonas hemorrágicas, poco circunscrito, de células eosinófilas con nucleos claros y nucléolos prominentes, que infiltran glomérulos y túbulos, es de muy mal pronóstico, sobrevida promedio 15 semanas post cirugía.
- Carcinomas Asociados a Translocación: los tumores renales que se asocian a cambios genéticos principalmente afectan a gente joven, el mas conocido es el xp 11.2. Macroscópicamente son similares a los carcinomas de células claras, sin embargo su histología e inmunohistoquímica difieren ya que tienden a formar papilas , presentando en su interior calcificaciones llamadas cuerpos de psammoma y tiñen con marcadores distintos al carcinoma de células claras convencional. La certificación de este tipo de tumores de hace por técnicas moleculares, la cual actualmente no se dispone en Chile.
- Clear Cell Tubulo Papillary Carcinoma: esta variante se conoció previamente como tumor angiomiolipomatoso. Corresponde a tumor de células claras que forma túbulos y papilas, tienden a ser de buen pronóstico. Morfologicamente se caracteriza porque las células claras de bajo grado que presentan el núcleo lejos de la base estromal.
- Carcinoma Mucinoso Tubular y de Células Fusiformes: Tumor de buen pronóstico, se presenta en personas mayores,morfológicamente pequeños, redondos, bien delimitados, de aspecto mucinoso debido a una rica matriz de polisacáridos, microscópicamente de aspecto fusiforme, con escaso citoplasma y nucleo de bajo grado, la mucina tiñe con alcian blue, así como con CK 18 y 19.
- Carcinoma de células renales túbulo quístico: Se describió inicialmente como una variable de bajo grado del carcinoma de túbulos colectores, es cercano a la zona medular, con características de buen pronóstico, bien delimitado, con aspecto de “esponja”, su tamaño varía entre los 2 y 17 cms, presenta componente tubular y quístico, simulando al carcinoma variante multiquística, pero con túbulos más pequeños, es un tumor indolente.
- Carcinoma de células renales asociado a enfermedad quística adquirida: se presenta en pacientes con enfermedad renal terminal, su presentación es como nódulo en el seguimiento de pacientes con enfermedad renal terminal, es multifocal en alrededor del 50% de los casos y bilateral en un 20%, es de buen pronóstico. Su aspecto morfológico es de células rosadas, pero con múltiples quístes.

El aportar los antecedentes clínicos de manera completa, mantener una comunicación adecuada, un conocimiento básico de anatomía patológica y consensuar los datos relevantes en el informe, permitirá lograr un diagnóstico más acabado, yendo en directo beneficio del paciente.