CASOS CLÍNICOS

Absceso renal estafilocócico tras forunculosis cutánea

Staphylococcus renal abscess after cutaneous furunculosis

Romero Pérez P, Lapuerta Torres FE, Navarro Antón JA, Amat Cecilia M, Merenciano Cortina FJ y Ferrero Doria R.

Servicio de Urología. Hospital de Dénia. Dénia. Alicante. España.

RESUMEN

INTRODUCCIÓN Y OBJETIVOS: Los abscesos renales son patologías infrecuentes, pero de alta morbi-mortalidad si no son diagnosticados temprano y tratados precozmente. Su vaga e inespecífica sintomatología: dolor abdominal o lumbar, fiebre o mal estado general hacen que su diagnostico sea a veces tardío. La ecografía y/o la TAC dan el diagnóstico en el 100% de los casos lo que hace posible su tratamiento temprano.
El objetivo de este artículo es poner de relieve que el absceso renal es una causa de urgencia urológica a tener presente en pacientes fundamentalmente del sexo femenino, con síntomas de dolor abdominal o fiebre sin clara focalidad urológica.
MATERIAL Y MÉTODOS: Se presenta el caso de una adolescente de 16 años con antecedente reciente de forunculosis cutánea supurada en rodilla derecha, que acudió a urgencias por dolor en flanco derecho y fosa iliaca derecha de 10 días de evolución sin fiebre ni síntomas miccionales.
Se nos consultó para su valoración, siendo la ecografía el método diagnóstico que se utilizó para la localización de un absceso renal derecho subcapsular de 44 mm en polo superior, y posteriormente para su drenaje percutáneo al no responder por completo al tratamiento antibiótico i.v. El cultivo del material purulento del drenaje percutáneo aisló un Staphyloccocus aureus no meticilin resistente. El tratamiento antibiótico i.v asociado a drenaje percutáneo seguido de cloxacilina oral a su alta, curó a la paciente.
A raíz de este caso se revisan las series y revisiones sobre abscesos renales de los últimos 10 años, con un total de 179 pacientes, y las publicaciones sobre abscesos renales por Staphyloccocus aureus con tan sólo 13 casos. CONCLUSIONES: Los abscesos renales han de tenerse en cuenta entre las urgencias urológicas. Su diagnóstico y tratamiento percutáneo es mayormente radiológico, reservándose la cirugía abierta o la nefrectomía para abscesos > de 5 cm o pacientes sépticos.

Palabras clave: Absceso renal, Carbunco renal, Forunculosis cutánea, Estafilococo aureus.

ABSTRACT

INTRODUCTION AND OBJECTIVES: Renal abscesses are infrequent pathologies, but with a high morbidity-mortality if they are not diagnosed and treated early. Its vague and unspecific symptomatology: abdominal or lumbar pain, fever or poor general state, make its diagnosis late sometimes. The ultrasound and/or TAC provide a 100% diagnosis of the cases where its early treatment is possible.
The objective of this article is to give importance to the fact that renal abscess is a cause of an urological emergency to keep in mind in patients, particularly females with symptoms of abdominal pain or fever without a clear urological focus.
MATERIAL AND METHODS: The case of a 16-year-old adolescent is presented with a recent history of festered cutaneous furunculosis on the right knee. She went to the emergency room due to pain on the right side and right illiac fosa with 10 days evolution without fever or urinary symptoms.
She came to us for its evaluation, an ultrasound was used for diagnosis to locate a right subcapsular renal abscess of 44 mm on the superior pole, and later for its percutaneous drainage when it did not completely responded to I.V. antibiotic treatment. The culture of the purulent material of the percutaneous drainage isolated a resistant non-methicillin Staphyloccocus aureus. The I.V. antibiotic treatment associated to percutaneous drainage followed by oral cloxacillin upon release cured the patient. CONCLUSIONS: Renal abscesses have to be taken into account among the urological emergencies. Their diagnosis and percutaneous treatment is mainly radiological, leaving open surgery or nephrectomy for abscesses > 5cm or with septic patients.

Keywords: Renal abscess, Renal carbuncle, Cutaneous furunculosis, Staphylococcus aureus.

INTRODUCCIÓN

Los abscesos renales son colecciones de material purulento en el parénquima renal. Son infecciones muy infrecuentes pero potencialmente letales con cifras de mortalidad que oscilan entre un 1,5-15%, PECES y cols 2009 (1). Son más frecuentes en el sexo femenino, predominando las bacterias gramnegativas, tras generalmente una complicación tardía de una infección urinaria y/o litiasis obstructiva. En muchas ocasiones los factores de riesgo para su desarrollo son diabetes mellitus, obstrucción ureteral, reflujo vesico-ureteral, uso de drogas endovenosas y estados de inmunosupresión. Los abscesos renales pueden generarse por 3 vías: hematógena, canalícular ascendente urinaria o por contigüidad tras cirugías abdominales o urológicas recientes e incluso por apendicitis retrocecal supurada. Según su localización los abscesos se dividen en corticales y corticomedulares. La mayoría de los corticales provienen de una siembra hematógena y en el 90% de ellos se aísla Staphylococcus aureus a partir de un foco primario localizado en piel, boca, oídos, pulmón o huesos. Suelen ser únicos y habitualmente no hay factores de riesgo predisponentes para la infección.

Presentamos el caso infrecuente de una adolescente de 16 años con forunculosis cutánea reciente y examen de orina normal, que acudió a urgencias por dolor abdominal en flanco y fosa iliaca derecha de 1º días de evolución y fue diagnosticada de absceso renal derecho, orientándose su etiología a una posible siembra hematógena a partir de una lesión cutánea previa que había padecido 2 semanas antes. Es preciso tener presente al absceso renal en el diagnóstico diferencial de pacientes que acuden a urgencias por dolor abdominal o lumbar, fiebre y alteración del estado general.

CASO CLÍNICO

Se presenta el caso de una joven de 16 años, con antecedentes de asma intrínseco estacional en tratamiento con broncodilatadores y forunculosis cutánea supurada en rodilla derecha reciente hace 15 días (varios forúnculos que habían sido tratados con ciprofloxacino y que drenaron su pus espontáneamente, con alta sospecha clínica de ántrax estafilocócico). Acudió a urgencias por presentar dolor abdominal en flanco derecho y fosa iliaca derecha de 10 días de evolución, en ausencia de fiebre o clínica miccional. En la exploración física destaca una Tª timpánica de 37,1º C (rango 35-37ºC), BEG, ACP normal y murmullo vesicular conservado. Abdomen blando y depresible con dolor a la palpación profunda en vacío derecho y fosa iliaca derecha con Blumberg dudoso y percusión renal indolora.

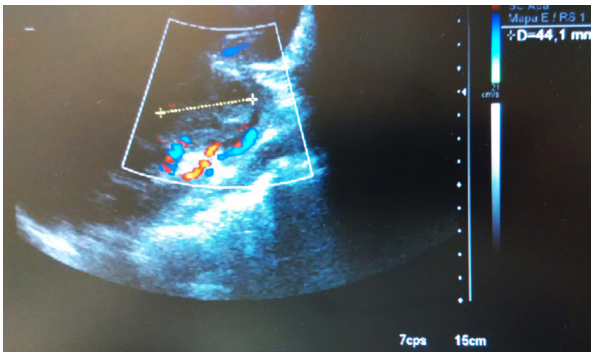

Figura 1: Ecografía de urgencias: Lesión hipoecoica en polo superior riñón derecho de 44x mm.

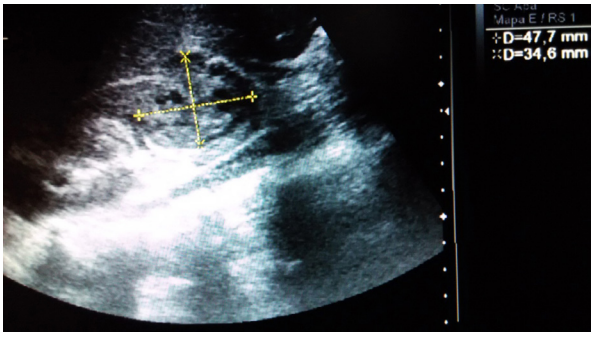

Figura 2: Ecografía tras 3 días de antibioterapia: Persistencia de lesión hipoecoica de 47x34 mm polo superior riñón derecho.

Entre las exploraciones complementarias realizadas en urgencias figuran, hemograma con 16300 leucos y neutrofilia del 85%, bioquímica normal, hemostasia con índice de Quick del 63% y sedimento con < 5 hematíes x campo y < 5 leucos x campo. Se recogieron urocultivos y hemocultivos en urgencias que fueron estériles.

En el estudio ecográfico de urgencias no se apreciaron signos ecográficos de apendicitis aguda ni líquido libre intraperitoneal, objetivándose una lesión heterogénea, parcialmente quística con señal doppler en su interior de 44 mm de diámetro máximo localizada subcapsular en polo superior de riñón derecho que contacta con borde hepático sin plano graso de separación y con aumento de la ecogenicidad de grasa perirrenal adyacente compatible con absceso renal de polo superior de riñón derecho (Figura 1).Los riñones no presentaban ectasia de vía excretora ni cálculos. Hígado, vía biliar, páncreas y bazo sin alteraciones.

	CORTICALES	CORTICOMEDULARES
Edad presentación	46 años	¿?
Sexo	Femenino	Femenino
Vía infección	**Hematógena**	**Canalícular ascendente**
Germen	**Cocos grampositivos** *(Staphylococcus aureus)*	**Bacilos gramnegativos** *(Escherichia coli)*
Familia	Micrococcaceae	Enterobacteriaceae
Factores predisponentes *(diabetes, reflujo,) Inmunodepresión)*	**No**	**Sí**
Alteración vías urinarias	**No**	**Sí**
Nº abscesos	únicos	a veces múltiples
Lateralidad	Derecha	¿?
Pronóstico	Favorable	Favorable

Tabla I: Características diferenciales entre abscesos corticales y corticomedulares.

Se inició tratamiento antibiótico i.v con ceftriaxona 2 g i.v cada 24 horas ante el diagnóstico de absceso renal derecho. A los 3 días del tratamiento antibiótico se repitió la ecografía que confirmó la persistencia de un absceso de 47x34 mm en polo superior de riñón derecho (Figura 2). Se decidió su drenaje percutáneo en Radiología Intervencionista. Se colocó un catéter 8 Fr y se obtuvo material purulento que se remitió a Microbiología para estudio bacteriológico que confirmó el aislamiento de Staphylococcus aureus meticilin sensible (MSSA), con sensibilidad a todos los antibióticos testados salvo a penicilina. El drenaje se dejó conectado a bolsa sin vacío y se ordenó un lavado con suero fisiológico por turno. Tras 3 días de drenaje percutáneo, el catéter dejó de ser productivo y en ecografía de control ya no existía colección por lo que en consenso con Radiología se retiró. La paciente fue dada de alta a los 7 días del ingreso con evidente mejoría clínica y tratamiento oral con cloxacilina 500 mg cada 6 horas 2 semanas más y nuevo control ecográfico a los 30 días.

DISCUSIÓN

Los abscesos renales son colecciones de pus localizados en el parénquima renal de uno o ambos riñones. Clínicamente pueden dividirse en intra-rrenales corticales y corticomedulares (ambos por dentro de la capsula renal) y perirrenales (entre la cápsula renal y la fascia de Gerota). Las diferencias entre abscesos corticales y corticomedulares se reflejan en la TABLA I.

Pueden desarrollarse por alguna de estas 3 vías: diseminación hematógena, infección ascendente o por contigüidad (continuidad).

Según su etiopatogenia hay 2 tipos de abscesos: el cortical o foruncular y el corticomedular.

Los abscesos corticales se deben en su mayoría a diseminación hematógena de gérmenes grampositivos, principalmente Staphylococcus aureus, a partir de un foco en piel, boca, hueso, oídos o pulmón. Suelen ser únicos y habitualmente no hay factores predisponentes para la infección.

Los abscesos corticomedulares implican por lo general una patología de base del tracto urinario y se presentan como una complicación de pielonefritis, reflujo vesicoureteral, diabetes, trasplantados de riñón, pacientes inmunodeprimidos, drogadicción o infección por VIH. Sus gérmenes más frecuentes son los bacilos gramnegativos como las enterobacterias E. coli, Klebsiella , Proteus, etc, PALACIOS ACOSTA y cols 2012 (2).

Los abscesos perirrenales provienen de la acumulación de pus entre la cápsula renal y la fascia de Gerota, y generalmente son secundarios a la ruptura de un absceso renal cortical, YBARRA y cols 2011 (3) y en raras ocasiones a una apendicitis retrocecal diagnosticada tardíamente, PALACIOS ACOSTA y cols 2012 (2).

En la TABLA II se muestran las revisiones y las series publicadas sobre abscesos renales entre 2004 y 2014 con un total de 179 casos, y en la TABLA III se detallan las publicaciones sobre abscesos renales estafilocócicos entre 2004 y 2014 con tan sólo 13 casos.

Los abscesos renales se asocian con una morbilidad y mortalidad aumentadas, debido a que hay dos hechos que los caracterizan que son un diagnóstico tardío en un proceso que precisa un tratamiento temprano, MALDONADO ALCARAZ y cols 2008 (5). Hoy día la ecografía y la TAC están cambiando la evolución y la historia natural de los abscesos renales por la precisión que tienen para su diagnóstico.

Sobre la patogenia de los abscesos renales CHENG y cols de la Universidad de Chicago, publican un interesante artículo sobre los requerimientos genéticos en humanos y animales

PUBLICACIONES SOBRE SERIES/REVISIONES ABSCESOS RENALES (2004-2014): 179 casos.

Autores/año	Ciudad/País	Nº casos
ANTÓN y cols 2004 (4)	Navarra (España)	7
MALDONADO y cols 2008 (5)	México DF (México)	23
FULLÁ y cols 2009 (6)	Santiago de Chile (Chile)	44
VELCIOV y cols 2011 (7)	Timisoara (Rumania)	44
SEGUIAS y cols 2012 (8)	Dallas (Texas)	36
COMPLOJ y cols 2013 (9)	Bolzano (Italia)	6
JIMÉNEZ VELASCO y cols 2014 (10)	Toledo (España)	19
7 autores		**179 casos**

Tabla II: Publicaciones abscesos renales estafilocócicos periodo 2004-2014.

PUBLICACIONES SOBRE ABSCESOS RENALES ESTAFILOCÓCICOS (2004 - 2014): 13 casos.

Autores/año	Staphylococcus aureus	Nº casos
ANTÓN y cols 2004 (4)	MSSA	1
GEETING y SHAIKH 2006 (11)	MSSA	1
BHAT 2007 (12)	MSSA	1
BARADKAR y cols 2009 (13)	MSSA	1
FULLÁ y cols 2009 (6)	MRSA	1
YBARRA y cols 2011 (3)	MRSA	1
PAMPINELLA y cols 2011 (14)	MRSA	1
SEGUIAS y cols 2012 (8)	3MSSA y 1 MRSA	4
NAIJA y cols 2013 (15)	MSSA	1
STEIß y cols 2014 (16)	MSSA	1
10 autores		**13 casos**

Tabla III: Publicaciones sobre abscesos renales estafilocócicos (2004 - 2014): 13 casos.

para la formación y persistencia de los abscesos en los tejidos del huésped (17).

En cuanto a los factores epidemiológicos, los abscesos renales se presentan a una edad media de 46 años, y predominan en el sexo femenino en un 80%, MALDONADO ALCARAZ y cols 2008 (5).

La mayoría de los abscesos renales corticales son debidos a diseminación hematógena a partir de un foco en piel, huesos, oídos, boca o pulmón, y en el 90% se aísla Staphylococcus aureus. Son únicos y habitualmente no hay factores predisponentes. Sin embargo los abscesos corticomedulares implican por lo general una patología de base del tracto urinario (obstrucción, infección): litiasis obstructiva, ITU previa, reflujo, diabetes, trauma renal, neoplasia, enfermedad hepática o inmunodepresión. Los gérmenes más frecuentes son bacterias gramnegativas : E. coli, Klebsiella, y Proteus. A veces pueden aislarse Cándidas y Aspergillus en pacientes imnunodeprimidos, trasplantados de riñón, drogodependencia o infección por VIH. En un 40% de los casos se asocian varios de estos factores, PALACIOS ACOSTA y cols 2012 (2), YBARRA y cols 2011 (3).

Los abscesos perirrenales generalmente se deben a la rotura de un absceso renal en el espacio perirrenal (el comprendido entre la cápsula renal y la fascia de Gerota), en raras ocasiones se deben a cirugía renal, o abdominal previa, traumatismo con hematoma infectado o apendicitis retrocecal (son abscesos por contigüidad).

Respecto a su lateralidad, JIMENEZ VELASCO y cols 2014 (10) hallan un ligero predominio del lado derecho (57,9%), respecto al izquierdo.

La clínica predominante es la fiebre, presente en el 69-100%, COUSELO y cols 2013 (18) y MALDONADO y cols 2008 (5), aunque puede estar ausente o ser una febrícula. Otros síntomas son el dolor abdominal o lumbar, síntomas urinarios, vómitos, escalofríos, o mal estado general (MALDONADO y cols 2008 (5), síntomas pues inespecíficos que pueden aparecer también en múltiples patologías como apendicitis, pielonefritis aguda, nefronia lobar, tumores o quistes renales.

El diagnóstico clínico la mayoría de veces es difícil, pues tampoco las pruebas de laboratorio son específicas como el hemograma que mostrará leucocitosis con desviación izquierda y en casos graves de sepsis, leucopenia, plaquetopenia o alteración de la coagulación. En la orina puede existir bacterias si hay infección urinaria o ser totalmente normal si se trata de un absceso estafilocócico diseminado por vía hematógena como el caso que presentamos.

El diagnóstico de los abscesos renales es radiológico, mediante la ecografía y/o la TAC. La ecografía puede localizar correctamente el 93% de los abscesos renales, pero en casos equívocos y dudosos puede utilizarse la TAC. Las ventajas de la ecografía respecto a la TAC son que la ecografía es más accesible, menos invasiva pues no precisa contraste i.v, no depende de la función renal e irradia menos, aspecto muy a tener en cuenta en pacientes jóvenes.

En la ecografía los abscesos se ven como masas redondeadas, hipoecoicas o anecoicas de paredes engrosadas e irregulares y refuerzo acústico posterior, YBARRA y cols 2011 (3).

El tratamiento de los abscesos renales depende de su tamaño y se basa en 4 posibilidades: antibióticos i.v, drenaje percutáneo, drenaje quirúrgico o nefrectomía. Inicialmente el tratamiento debe ser conservador con antibioterapia para los bacilos gramnegativos o cocos grampositivos en dependen-

cia de la sospecha clínica hasta la llegada del antibiograma: cefalosporinas de 3ª generación 1-2 g cada 8-12 horas solas o asociadas a aminoglucósido o bien ciprofloxacino. Si se sospecha estafilococo se tratara con cloxacilina 1 g i.v cada 8 horas. La antibioterapia en virtud de la respuesta clínica durante 24-48 horas, seguida de la vía oral 3-4 semanas.

En adultos la elección del tratamiento dependerá el tamaño del absceso. En los < de 3 cm sólo antibioterapia, en los de 3-5 cm antibioterapia asociada a drenaje percutáneo y en los abscesos > de 5 cm, los que no respondan a drenaje percutáneo y los casos de sepsis severa, se realizará drenaje quirúrgico o nefrectomía en dependencia de los hallazgos operatorios.

Los porcentajes de nefrectomía oscilan entre un 20% en la serie de 44 pacientes de FULLÁ y cols 2009 (6) y el 78,3% en la serie de 23 pacientes de MALDONADO y cols 2008 (5). Hoy la tasa de nefrectomías es más baja, así JIMENEZ VELASCO y cols 2014, en su reciente serie de 19 pacientes tienen una tasa de nefrectomías de 10,5% (10).

En cuanto al pronóstico, la mortalidad hoy es más baja que antaño con tasa de mortalidad entre 1,5-15%, PECES y cols 2009 (1), MALDONADO y cols 2008 (5) tienen una mortalidad del 8,69% (2 pacientes en su serie de 23), y FULLÁ y cols 2009 (6) un 4,5% (2 fallecimientos en 44 pacientes).

CONCLUSIÓN

Los abscesos renales y perirrenales son difíciles de diagnosticar dada su vaga sintomatología (fiebre, febrícula, dolor abdominal o lumbar). La ecografía y/o la TAC son los métodos adecuados para su diagnóstico.

Los abscesos renales < de 5 cm se tratan adecuadamente con antibióticos endovenosos y drenaje percutáneo, reservándose el drenaje quirúrgico o la nefrectomía para abscesos > de 5 cm o pacientes con sepsis severa.

El absceso estafilocócico es hoy un hallazgo infrecuente pero posible, motivo por lo que conviene tenerlo presente.

AGRADECIMIENTOS

A Carmen Paula Romero Martínez, por su inestimable ayuda en la corrección de este manuscrito.

BIBLIOGRAFÍA

1.-PECES R, PECES C, BENÍTEZ A, SÁNCHEZ VILLANUEVA R, CUESTA E: Pielonefritis aguda con absceso corticomedular renal en una mujer embarazada: imagen ecográfica y por resonancia magnética. Nefrología. 2009; 29(5):492-494.

2.-PALACIOS ACOSTA JM, ECHÁVEZDEL RIEGO J,SHALKOW KLINCOVSTEIN J, LEAL LEALCA,OLDAK SKVIRSKY D,LEÓN HERNÁNDEZ A:Síndrome de Beckwith-Wiedemann y absceso perirrenal. Informe de un caso y revisión de la literatura. Acta Pediatr Mex 2012;33(4):170-174.

3.-YBARRA MA, D'AMBROSIO L Y FIORAVANTI A: Descripción del caso presentado en el número anterior: Absceso renal. Arch Argent Pedíatr 2011; 109(2):173-174.

4.-ANTÓN E, EITO J, LOPERENA J y MENDIVIL J: Incidencia y características del absceso renal y perirrenal en un área sanitaria. Nefrología 2004; 24(1): 85-86.

5.-MALDONADO ALCARAZ E, IXQUIAC PINEDA G, LÓPEZ SÁMANO V y SERRANO BRAMBILA E: Absceso perirrenal: factores asociados a su desarrollo y mortalidad. Arch. Esp. Urol., 61, 1 (7-12), 2008.

6.-FULLÁ J, STORME O, FICA A, VARAS MA, FLORES J, MARCHANT F, Y VARAS D: Abscesos renales y peri-renales: análisis de 44 casos. Rev Chil Infect 2009; 26 (5): 445-451.

7.-VELCIOV S, GLUHOVSCHI G, TRANDAFIRESCU V, PETRICA L, BOZDOG G, GLUHOVSCHI C, BOB F, GĂDĂLEAN F, BOBU M: Specifics of the renal abscess in nephrology: observations of a clinic from a county hospital in Western Romania. Rom J Intern Med 2011;49(1):59-66.

8.-SEGUIAS L, SRINIVASAN K, MEHTA A: Pediatric renal abscess: a 10-year single-center retrospective analysis. Hosp Pedíatr 2012; 2(3):161-166.

9.-COMPLOJ E, CASSAR W, FARINA A, GASPARELLA P, TRENTI E, PALERMO S, DECHET CB, CAIONE P, PYCHA A: Conservative management of paediatric renal abscess. J Pediatr Urol. 2013 Dec;9(6 Pt B):1214-1217.

10.-JIMÉNEZ VELASCO I, RODRÍGUEZ COLA M, NAVARRO OSUNA C, LIZCANO LIZCANO A, ANDRÉS FERNÁNDEZ M, PIQUERASMARTÍNEZ A, PEIRÓ JESÚS M, GONZÁLEZ GARCÍA M: Abscesos renales. Descripción de 19 casos en Toledo. Rev Clín Esp 2014; 214 (Espec Congr):358.

11.-GEETING GK, SHAIKH N: Renal abscess. J Emerg Med 2006 Jul;31(1):99-100.

12.-BHAT YR : Renal subcapsular abscess. Indian Pediatr 2007; 44(7):546-547.

13.-BARADKAR VP, MATHUR M, KUMAR S: Renal and perinephric abscess due to Staphylococcus aureus. Indian Journal of Pathology & Microbiology 2009; 52(3): 440-441.

14.-PAMPINELLA D, GIORDANO S; FAILLA, MC; DI GANGI M; MATINA F, NASTA R, DONES P: Ascesso renale in età pediatrica: descrizione di un caso. Le Infezioni in Medicina 2011, 19 (4): 254-256.

15.-NAIJA O, SELMI I, RAJHI H, LAKHOUA MR: Renal abscess in a healthy child. Tunis Med. 2013; 91(11):671.

16.-STEIß JO, HAMSCHO N, DURSCHNABEL M, BURCHERT D, HAHN A, WEIDNER W, ALTINKILIC B: Renal carbuncle and perirenal abscess in children and adolescents. Urologe A 2014; 53(10):1476-1481.

17.-CHENG AG, KIM HK, BURTS ML, KRAUSZ T, SCHNEEWIND O, MISSIAKAS DM. Genetic requirements for Staphylococcus aureus abscess formation and persistence in host tissues. FASEB J 2009; 23(10):3393-3404.

18.-COUSELO M, DOMÍNGUEZ C, ESTORNELL F y GARCÍA-IBARRA F: Tratamiento conservador de un absceso renal múltiple. Cir Pediatr 2013; 26: 150-152.