CASOS CLÍNICOS

Carcinoma Neuroendocrino de vejiga en mujer con infección por VIH. Presentación del primer caso mundial

Neuroendocrine carcinome of the bladder in a female with HIV infection. Presentation of the first case worldwide

Romero Pérez P., Navarro Antón J.A., Amat Cecilia M., Merenciano Cortina F.J., Lapuerta Torres F.E., Ferrero Doria R. y Vaquero M.*

*Servicio de Urología. Hospital de Dénia. Dénia. Alicante. España. *Servicio de Anatomía Patológica, Hospital de Dénia, Dénia, Alicante, España.*

RESUMEN

INTRODUCCIÓN Y OBJETIVOS: El carcinoma neuroendocrino primario de vejiga es una neoplasia infrecuente que representa el 0,5% de todos los tumores vesicales. La asociación de carcinoma neuroendocrino de vejiga en un paciente con infección por VIH nunca hasta hoy había sido descrita. Presentamos el primer caso clínico español y mundial de esta desconocida y nunca descrita asociación. MATERIAL Y MÉTODOS: Se presenta el caso clínico de una paciente de 46 años con infección por VIH que desarrolló un carcinoma neuroendocrino de vejiga urinaria de evolución fatal. Se describe su clínica de presentación, métodos de diagnóstico utilizados y su tratamiento.

La paciente debutó con retención urinaria aguda que rápidamente progresó a la instauración de una uropatía obstructiva alta con deterioro de la función renal. El diagnóstico se efectuó mediante TAC, resección transuretral y estudio histopatológico donde la clave del diagnóstico fue el estudio inmunohistoquímico intensamente positivo para la cromogranina A. El tratamiento adyuvante con quimioterapia le ocasionó una aplasia medular severa, falleciendo por fallo multiórganico a los 26 días de su diagnóstico.

A propósito de este caso, se revisa la literatura inglesa en PubMed sobre carcinoma neuroendocrino de vejiga y sobre tumores vesicales en pacientes con infección VIH, no existiendo ningún caso publicado de carcinoma neuroendocrino de vejiga en un paciente con infección por VIH. CONCLUSIONES: El carcinoma neuroendocrino de vejiga es un tumor infrecuente y muy agresivo. Es un tumor que suele presentarse clínicamente en estadios avanzados o metastásicos donde ninguna terapia es eficaz. El tratamiento incluye resección trans-uretral (RTU), cistectomía parcial, cistectomía radical y quimioterapia. El estudio inmunohistoquímico (IHQ) y la tinción con cromogranina A dan la clave para su diagnóstico. Su presentación en pacientes VIH implica muy mal pronóstico. Éste caso es el primer caso mundial publicado de carcinoma neuroendocrino de vejiga en una paciente con infección por VIH.

Palabras clave: vejiga urinaria, carcinoma neuroendocrino, mujer, infección VIH.

ABSTRACT

INTRODUCTION AND OBJECTIVE: The primary neuroendocrine carcinome of the bladder is an infrequent neoplasm which represents 0.5% of all vesical tumors. The association of neuroendocrine carcinome of the bladder in a patient with HIV infection has never been described before today. We present the first clinical case in the Spanish-speaking world and worldwide, of this unknown and never written about association. MATERIAL AND METHODS: The clinical case of a 46-year-old patient with HIV infection who developed a neuroendocrine carcinoma of the urinary bladder with a fatal evolution, its clinical presentation, the diagnosis methods used and its treatment, are described. The patient started with a severe urinary retention which rapidly progressed to the establishment of a high obstructive uropathy with deterioration in the renal function. The diagnosis was done using TAC, transurethral resection and histopathological study where the key to diagnosis was the intensely positive immunohistochemical study for the chromogranin A. The adjuvant treatment with chemotherapy led to a severe medular aplasia, with the patient dying due to a multi-organ failure, 26 days after her diagnosis. As a result of this case, English literature on the matter in PubMed about neuroendocrine carcinome of the bladder and about vesical tumors in patients with HIV infection was revised, with no published case existing about neuroendocrine

carcinome in a patient with HIV. CONCLUSIONS: The neuroendocrine carcinome of the bladder is an infrequent and very aggressive tumor. It is a tumor that tends to be clinically present in advanced or metastasic states, where no therapy is efficient. The treatment includes transurethral resection (TUR), partial cystectomy, radical cystectomy and chemotherapy. The immunohistochemical study (IHC), and the stain with chromogranin A are key for its diagnosis. Its presentation in HIV patients implies a very bad prognosis. This case is the first published case worldwide of neuroendocrine carcinome of the bladder in a patient with HIV infection.

Keywords: urinary bladder, neuroendocrine bladder carcinoma, woman patient, HIV infection.

INTRODUCCIÓN

Los carcinomas neuroendocrinos son neoplasias propias del árbol broncopulmonar, localización donde fueron descritos por primera vez en 1926 por BARNARD (1).

En el aparato urinario, la vejiga es el órgano más afectado por estos tumores, siendo descritos aquí por primera vez en 1981 por CRAMER (2) y posteriormente por ABENOZA y cols en 1986 (3).

En los pacientes con infección por VIH la incidencia de tumores en general y de tumores vesicales en particular está aumentada, correspondiendo la gran mayoría de ellos a carcinomas de células transicionales. El carcinoma neuroendocrino primario de vejiga es un tumor infrecuente, que representa el 0,5% de todos los tumores vesicales.

En la revisión bibliográfica realizada en PubMed aparecen 253 artículos relacionados con el carcinoma neuroendocrino de vejiga. Sin embargo no hemos encontrado ningún caso de carcinoma neuroendocrino de vejiga en un paciente con infección por VIH.

Este caso es el primero español y mundial publicado de carcinoma neuroendocrino primario de vejiga en una paciente con infección por VIH.

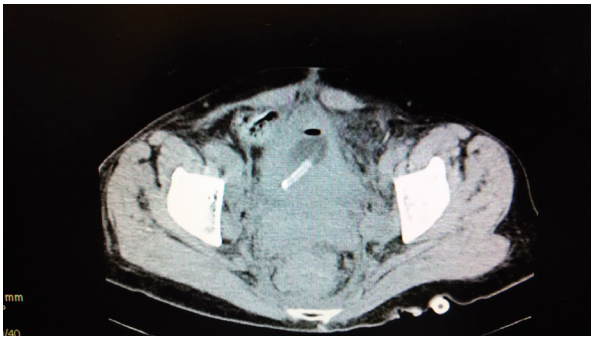

Figura 1: TAC pelviano donde se aprecia una vejiga con marcado engrosamiento cincunferencial y concéntrico de sus paredes, sonda vesical en su interior y aire en área de la burbuja.

CASO CLÍNICO

Se presenta el caso de una mujer de 46 años, con antecedentes de ser fumadora de 20 cigarrillos /día, exADVP, infección por VPH (virus papiloma humano) e histerectomía hace 12 años, síndrome de vejiga dolorosa catalogado de cistitis intersticial en otro centro que fue tratada hace 5 años con instilaciones de hialuronato sódico (CYSTISTAT®), y con infección por VIH en tratamiento antirretroviral con INTELENCE® (Etravirina) 200 mg cada 12 horas y TRUVADA® (Tenofovir disoproxilo y Emtricitabina) 245/200 mg 24 horas. Última CV indetectable y CD 4 en torno a 500.

La paciente acudió a Urgencias por retención urinaria, siendo asistida y tratada mediante cateterismo vesical. Se remitió a nuestro Servicio de Urología para seguimiento y estudio urodinámico. En el inicio de dicho estudio, tras colocarle la sonda de presión/flujo (P/Q) apareció hematuria macroscópica, sin haberse realizado un sondaje traumático. Se suspendió de inmediato la prueba urodinámica y se iniciaron estudios de imagen con ecografía y TC que mostraron una vejiga con severo engrosamiento pan-circunferencial de sus paredes (Figura 1), marcada dilatación pieloureteral bilateral junto a adenopatías en múltiples localizaciones (inguinales bilaterales,

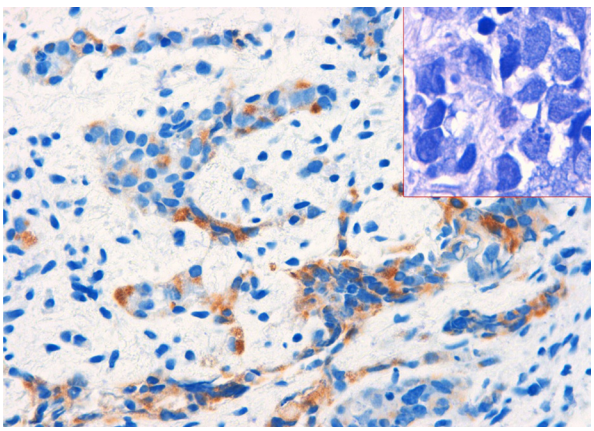

Figura 2: Histopatología del tumor donde se aprecian células tumorales con intensa inmunopositividad citoplásmica para la cromogranina A (cromagranina A 200x). Cuadro superior derecho Hematoxilina-eosina 400x, células neoplásicas con núcleos hipercromáticos, perdida de citoplasma y apiñamiento nuclear.

interaorto-cava, retrocrurales, cervicales izquierdas, supraclaviculares izquierdas y mediastínicas) junto con metástasis pulmonares. Todo ello compatible con un diagnóstico inicial de tumor vesical infiltrante en estadio metastásico.

En los diez días transcurridos desde su primera visita hasta la realización de las pruebas radiológicas pertinentes, la paciente desarrolló una uropatía obstructiva alta con instauración de insuficiencia renal.

Dado el grado de alteración de la función renal con insuficiencia renal aguda y cifras de creatinina de 8 mg/dl, se procedió a nefrostomía percutánea derecha y una vez normalizada la función renal se programó para exploración pélvica bajo

anestesia y RTU de su tumor vesical. En la exploración pélvica se apreció vagina rígida con sensación de masa en su cara anterior, tacto rectal sin alteraciones, y palpación bimanual con sensación de ocupación vesical y masa pélvica. Finalizada la exploración pelviana, se procedió a la RTU, apreciando una uretra rígida y fija, que parecía infiltrada por un tumor, que a nivel vesical se extendía por toda la base y hemivejiga inferior, sin poder distinguir trígono ni meatos, respetando la cúpula vesical. Se realizó RTU amplia y profunda aunque incompleta pues el tumor ocupaba la práctica totalidad de la vejiga y era irresecable. Buena hemostasia con electrocauterio y buen control hemostático posterior. El postoperatorio cursó sin sangrado, siendo dada de alta 2 días después de la cirugía.
El estudio histopatológico mostró una infiltración tentacular de la mayoría de los fragmentos remitidos, algunos con muscular propia, por carcinoma sólido cuyas células muestran núcleos hipertróficos y perdida casi completa del citoplasma.
El estudio inmunohistoquímico (IHQ) resultó intensamente positivo en las células tumorales para la cromogranina A, siendo compatible con un carcinoma neuroendocrino de vejiga (Figura 2). El resto de marcadores: S-100, CD20, ALC, CK20, y 34BE12 fueron negativos.
El re-estadiaje del tumor con nuevo TAC toraco-abdomino-pélvico correspondía a un carcinoma neuroendocrino de vejiga en estadio pT2b N3 M1 (linfáticas y pulmonares).
El estadio IV de la enfermedad neoplásica de la paciente, determinó su tratamiento con quimioterapia adyuvante con carboplatino AUC 5 i.v., etopósido i.v. 50 mg/m2 y etopósido oral 100 mg/m2. Tras la primera dosis, desarrolló una aplasia medular severa post-quimioterapia, con grave neutropenia febril que precisó nuevo ingreso hospitalario, no respondiendo a antibioterapia i.v con amikacina, ertapenem y GSF (factor estimulante de los granulocitos).
La paciente tuvo una evolución desfavorable fulminante, falleciendo en el hospital a los 26 días de su diagnóstico debido a fracaso multiórganico (ascitis, deterioro renal, obstrucción intestinal y fallo hepático).

TABLA I
PUBLICACIONES SOBRE CANCER DE VEJIGA EN PACIENTES CON INFECCIÓN POR VIH (1996-2014): 49 casos.

Autores/año	Tipo histológico	Nº casos
1.-AL SOUB 1996 (4) **(primer caso publicado)**	Carcinoma células transicionales	1
2.-ZAHAR y cols 1995 (7)	Linfoma células T de vejiga (LNH)	1
3.-VENDRELL y cols 1996 (8)	Linfoma no Hodgkin (LNH)	1
4.-CLEMENTE RAMOS y cols 1998 (9)	Carcinoma células transicionales	1
5.-WOLF 2001 (10)	Carcinoma células transicionales	1
6.-SANTOS y cols 2002 (11)	Carcinoma células transicionales	1
7.-MEARINI y cols 2002 (12)	Linfoma de Burkitt (LNH)	1
8.-MANFREDI y cols 2006 (13)	Carcinoma de células transicionales	2
9.- PROCA y cols 2008 (14)	Linfoma anaplásico células grandes (LNH)	1
10.-**GAUGHAN y cols 2009** (5) **(Revisión)**	**Carcinoma células transicionales** Carcinoma escamoso	**10** 1
11.- **FERRON y cols 2009** (15) **(Revisión)**	**Carcinoma células transicionales**	**4**
12.-BALDESSARI y cols 2010 (16)	Linfoma de Burkitt (LNH)	1
13.-BENABDALLAH y cols 2011 (17)	Carcinoma células transicionales	1
14.-BARTEL y cols 2013 (18)	Carcinoma escamoso	1
15.- SRIDHAR y MAMMEN 2014 (19)	Carcinoma urotelial	1
16.-***CHAWKI y cols 2014 (6)*** ***(serie)***	**Carcinoma células transicionales** Carcinoma sarcomatoide Carcinoma escamoso	**12** 2 1
17.- ***BARNES y cols 2014 (20)*** ***(serie)***	**Carcinoma células transicionales**	**5**
18.- ROMERO PÉREZ y cols 2014 *(caso)*	Carcinoma neuroendocrino	
17 autores		**49 casos**

Tabla I: Publicaciones sobre cáncer de vejiga en pacientes con infección por VIH (1996-2014): 49 casos.

DISCUSIÓN

El carcinoma neuroendocrino primario de vejiga fue descrito por primera vez en 1981 por CRAMER (2).

Desde entonces hasta la actualidad se han publicado un centenar de casos de carcinomas neuroendocrinos primarios de vejiga urinaria. Sin embargo, a día de hoy, no hemos encontrado ningún caso de carcinoma neuroendocrino de vejiga urinaria en un paciente con infección por VIH.

La infección por el virus de la inmunodeficiencia humana (VIH) se asocia con un incremento de tumores malignos, siendo los tres más frecuentes el sarcoma de Kaposi, el linfoma no Hodgkin y el cáncer de cérvix, catalogados como tumores definitorios de SIDA (TDS).

Sin embargo en estos pacientes con infección por VIH, también han aumentado su incidencia otros tumores no definitorios de SIDA (TNDS) que han sido denominados tumores asociados a SIDA entre los que se encuentran el linfoma de Hodgkin, hepatocarcinoma, cáncer de canal anal, cáncer de vulva, cáncer de laringe, cáncer de pulmón y los tumores de vejiga.

En los pacientes con infección por VIH los tumores de la vejiga urinaria pueden corresponder tanto a tumores definitorios de SIDA (linfomas no Hodgkin vesicales y el linfoma de Burkitt "LNH") como a tumores no definitorios de SIDA (TNDS) o tumores asociados a SIDA.

Estos tumores vesicales asociados a pacientes con infección por VIH histopatológicamente son la mayoría de veces carcinomas de células transicionales, AL SOUB 1996 (4), en raras ocasiones carcinomas escamosos, GAUGHAN y cols 2009 (5), mucho más raras son otras variedades como el carcinoma sarcomatoide, CHAWKI y cols 2014 (6) y excepcionalmente otros como el carcinoma neuroendocrino que presentamos en este trabajo (TABLA I).

El primer caso de carcinoma de vejiga en un paciente con infección por VIH fue publicado por AL SOUD en 1996 (4), y correspondía patológicamente a un carcinoma de células transicionales, siendo la variedad de tumor vesical asociado a pacientes con infección por VIH más frecuente. Hasta la fecha se han publicado 39 casos de este tipo de tumor asociados a pacientes VIH.

Al documentar nuestro artículo, el no haber encontrado ninguna publicación de carcinoma neuroendocrino de vejiga en un paciente con infección por VIH, nos ha motivado aún más a estudiar y presentar este infrecuente caso, haciendo énfasis en la pésima evolución de este tipo de tumor en la paciente presentada.

Hemos revisado dos series españolas de carcinoma neuroendocrino de vejiga, una de 2011 de POVO MARTIN y cols (23) que revisan 17 casos pero ninguno de ellos asociado a VIH, y otra de PERÁN TERUEL y cols 2012 (24), que estudian 13 casos diagnosticados y tratados en el Complejo Hospitalario Universitario de Albacete, en la que tampoco había ningún caso de carcinoma neuroendocrino de vejiga asociado a infección por VIH (TABLA II).

En la revisión de la literatura inglesa efectuada en PubMed sobre carcinoma neuroendocrino de vejiga y sobre tumores vesicales en pacientes con VIH, según las palabras clave utili-

TABLA II

PUBLICACIONES SOBRE CARCINOMA NEUROENDOCRINO DE VEJIGA (2006 - 2014): 55 casos.

Autores/año	Tipo histológico	Nº casos
1.-LAHOZ TORNOS y cols 2006 (21)	Carcinoma neuroendocrino vejiga	1
2.-NAVARRO MEDINA y cols 2010 (22)	Carcinoma neuroendocrino vejiga	1
3.-POVO MARTÍN y cols 2011(23)	**Carcinoma neuroendocrino vejiga**	**17**
4.-PERÁN TERUEL y cols 2012 (24)	**Carcinoma neuroendocrino vejiga**	**13**
5.-SARI y cols 2013 (25)	Carcinoma neuroendocrino vejiga	1
6.-JAGGON y cols 2013 (26)	Carcinoma neuroendocrino metastásico	1
7.-COLAROSSI y cols 2013 (27)	Carcinoma neuroendocrino vejiga	1
8.-HATA y TASAKI 2013 (28)	Carcinoma neuroendocrino vejiga	1
9.-BHATT y cols 2014 (29)	Carcinoma neuroendocrino vejiga	18
10.-ARAGÓN TOVAR y cols 2014 (30):	Carcinoma neuroendocrino vejiga	1
10 autores		**55 casos**

Tabla II: Publicaciones sobre carcinoma neuroendocrino de vejiga (2006-2014): 55 casos.

zadas han aparecido el número de artículos que se detallan a continuación:

-Neuroendocrine bladder cancer: 253 artículos (aproximadamente 100 casos de carcinomas neuroendocrinos de vejiga).

-Bladder cancer and HIV: 60 artículos (aproximadamente unos 49 casos de distintos tipos de carcinoma de vejiga)

-Neuroendocrine bladder cancer and HIV: 0 artículos.

Hemos revisado las publicaciones aparecidas en PubMed sobre carcinoma vesical en pacientes con infección por VIH y sólo hemos hallado 49 casos. Correspondiendo a 39 carcinomas de células transicionales de vejiga, 5 linfomas no Hodgkin, 3 carcinomas escamosos, 2 carcinomas sarcomatoides (TABLA I) .

Nuestro caso de carcinoma neuroendocrino de vejiga en mujer VIH+ sería el 50 caso mundial publicado de carcinoma vesical en paciente HIV+ y el primer caso de variante histopatológica carcinoma neuroendocrino de vejiga.

En la TABLA I existen 2 revisiones sobre cáncer de vejiga en pacientes con infección por VIH (5), (15) y 2 series largas con las experiencias personales de los autores de los trabajos (6), (20).

En una de las 2 revisiones sobre pacientes con infección por VIH asociados a tumor vesical GAUGHAN y cols en 2009 (5), revisan 11 casos de tumores vesicales en pacientes con VIH, siendo 10 carcinomas de células transicionales y 1 carcinoma escamoso.

La otra revisión es la de FERRON y cols 2009 (15), que aportan y revisan 4 casos personales de cáncer vesical recurrente en pacientes HIV, siendo todos los tumores carcinomas de células transicionales.

Recientemente CHAWKI y cols 2014 (6) presentaron el 2 de noviembre de 2014 en el "HIV Drug Therapy Glasgow Congress 2014 ", un póster con la experiencia en cáncer vesical en pacientes con infección VIH de los Servicios de Enfermedades Infecciosas y de Urología del Hospital Saint Louis de París, en el período de 1998-2013, donde se trataron 6353 pacientes con VIH, encontrando 15 pacientes con cáncer vesical, correspondiendo 12 pacientes (80%) a carcinomas de células transicionales (incluyendo a 4 pacientes 27,3% del total de carcinomas uroteliales con diferenciación escamosa), 2 (13,3%) a carcinomas sarcomatoides y 1 (6,7%) a carcinoma epidermoide. Los autores no analizan su serie paciente a paciente, sino de modo global.

En ese mismo congreso, BARNES y cols 2014 de Manchester (20), en su serie de 438 pacientes con infección por VIH, hallan 5 casos con carcinoma de células transicionales de vejiga, pero tampoco son estudiados individualmente.

La incidencia de carcinoma neuroendocrino de vejiga es mayor en el sexo masculino, que en el femenino con una relación hombre/mujer de 5,5/1.

La clínica de estos tumores es la hematuria en el 90% de los casos, seguida del síndrome miccional irritativo o la uropatía obstructiva infra o supravesical. Nuestra paciente debutó con retención aguda de orina seguida de hematuria tras el intento de realizarle el estudio urodinamico e instauración rápida de una uropatia obstructiva con deterioro de la función renal e insuficiencia renal aguda (IRA).

Estos tumores tienen un comportamiento muy agresivo, con una elevada tendencia a debutar en clínica en estadios avanzados y con metástasis a distancia en el momento de su diagnóstico. Su índice de recurrencia y progresión es alto a pesar del tratamiento quirúrgico (RTU, cistectomía parcial o radical) y la quimioterapia adyuvante (cisplatino, etoposido), POVO MARTÍN y cols 2011 (23). El papel de la radioterapia coadyuvante en estos tumores aún no ha sido definido, NAVARRO MEDINA y cols 2010 (22), pero no parece ser muy eficaz.

El caso que presentamos es el primer caso español y mundial sobre carcinoma neuroendocrino de vejiga en un paciente con infección por VIH.

Así mismo hemos revisado las últimas publicaciones aparecidas sobre carcinoma neuroendocrino de vejiga, no hallando ningún caso en paciente VIH (TABLA II).

El carcinoma neuroendocrino de vejiga es un tumor infrecuente, que hasta la fecha aún no había sido descrito entre los tumores asociados a pacientes con SIDA.

La paciente presentada por nosotros en este artículo tuvo un debut clínico inusual, ya que la clínica de inicio fue la retención urinaria, que pronto evolucionó a la uropatia obstructiva supravesical con deterioro renal.

Tras RTU (09.08.13), estudio patológico y re-estadiaje, el estadio clínico del tumor correspondía a un "carcinoma neuroendocrino de vejiga en estadio IV", por lo que se aconsejó quimioterapia sistémica pero la paciente evolucionó mal, desarrollando una aplasia medular grave post-quimioterapia, con severa neutropenia febril que no respondió a amikacina, ertapenem y GSF.

La paciente presentó una evolución rápidamente desfavorable, falleciendo en el hospital a los 26 días de su diagnostico por fracaso multiórganico (ascitis, deterioro renal, obstrucción intestinal y fallo hepático). BALDESSARI y cols 2010 (16) publicaron un caso de linfoma de Burkitt vesical en un varón de 52 años VIH+, cuya evolución postquimioterapia con CHOP (ciclofosfamida, doxorubicina, vincristina y prednisona), fue similar al de nuestra paciente, es decir con neutropenia severa que evolucionó a shock séptico y fallo multiórganico, falleciendo a los 30 días del diagnóstico.

CONCLUSIÓN

El carcinoma neuroendocrino de vejiga urinaria es una neoplasia infrecuente pero muy agresiva.

Es un tumor que suele diagnosticarse en estadios avanzados con amplia afectación linfática o vascular y su respuesta al tratamiento es mala, RTU, cistectomía parcial, radical, quimioterapia y radioterapia.

En su diagnóstico es fundamental el estudio inmunohistoquímico (IHQ) con las tinciones de las células neoplásicas altamente positivas para cromogranina A, sinaptofisina, enolasa y citoqueratina (marcadores neuroendocrinos).

En pacientes VIH el carcinoma neuroendocrino de vejiga parece tener un pronóstico aún peor (sombrío, fatal).

Este caso es el primero publicado de carcinoma neuroendocrino de vejiga en paciente VIH.

El diagnóstico precoz es fundamental, por ello ante paciente con VIH, fumador y síntomas miccionales (LUTS) ha

de descartarse la existencia de un tumor vesical lo antes posible para evitar la progresión de cualquier variedad de neoplasia existente.

AGRADECIMIENTOS

A Carmen Paula Romero Martínez, por su inestimable ayuda en la corrección de este manuscrito.

BIBLIOGRAFÍA

1.- BARNARD WG: The nature of the "oat-cell sarcoma" of mediastinum. J Path Bacteriol 1926; 29: 241-244.
2.- CRAMER SF, AIKAWA M, CEBELIN M: Neurosecretory granules in small cell invasive carcinoma of the urinay bladder. Cancer 1981; 47(4): 724-730.
3.-ABENOZA P, MANIVEL C, SIBLEY RK: Adenocarcinoma with neuroendocrine differentiation of the urinary bladder. Clinicopathologic, immunohistochemical, and ultrastructural study. Arch Pathol Lab Med. 1986; 110(11):1062-1066.
4.- AL SOUB H: Transitional cell carcinoma of the bladder in an HIV-infected patient. Postgrad Med J 1996; 72(847): 302-304.
5.- GAUGHAN EM, DEZUBE BJ, BOWER M, ABOULAFIA DM, BOHAC G, COOLEY TP, PANTANOWITZ L: HIV-associated bladder cancer: a case series evaluating difficulties in diagnosis and management. BMC Urol 2009; 9: 1-10.
6.-CHAWKI S, PLOUSSARD G, MONTLAHUC C, VERINE J, MONGIAT-ARTUS P, DESGRANDCHAMPS F, MOLINA JM : Bladder cancer in HIV-infected adults: an emerging concern? . J Int AIDS Soc 2014; 17(4 Suppl 3): 19647. doi: 10.7448/IAS.17.4.19647. eCollection 2014. Abstracts of the HIV Drug Therapy Glasgow Congress 2014, poster sessions –abstracts P 115.
6.- AL SOUB H: Transitional cell carcinoma of the bladder in an HIV-infected patient. Postgrad Med J 1996; 72(847): 302-304.
7.- ZAHAR JR, MORTIER E, MICHON C, POUCHOT J, TOUBLANC M, VINCENEUX P: Primary T lymphoma of the bladder in a HIV infected patient. Presse Med 1995 ;24(18):869.
8.-VENDRELL JR, ALCARAZ A, GUTÍERREZ R, RODRÍGUEZ A, BARRANCO MA, CARRETERO P: Secondary bladder lymphoma in a patient with AIDS. Actas Urol Esp 1996; 20(9):832-834.
9.- CLEMENTE RAMOS LM, FERNÁNDEZ FERNÁNDEZ E, SANCHEZ ENCINAS M, GARCÍA GONZÁLEZ R, ESCUDERO BARRILERO A: Fatal bladder carcinoma in a Young man with human immunodeficiency virus. Br J Urol 1998; 82: 132-133.
10.- WOLF K: HIV-infected patient with macrohematuria. Urothelial carcinoma of the urinary bladder. Praxis (Bern 1994) 2001; 90(25-26):1159-1161.
11.- SANTOS J, PALACIOS R, RUIZ J, GONZÁLEZ M, MÁRQUEZ M: Unusual malignant tumours in patients with HIV infection. Int J STD AIDS. 2002; 13(10):674-676.
12.-MEARINI E, ZUCCHI A, COSTANTINI E, FORNETTI P, TIACCI E, MEARINI L: Primary Burkitt's lymphoma of bladder in patient with AIDS. J Urol 2002; 167(3):1397-1398.
13.- MANFREDI R, SABBATANI S, CALZA L, CHIODO F: Bladder carcinoma and HIV infection during the highly active antiretroviral therapy era: A rare, but intriguing association. Two case reports and literature review. Scand J Infect Dis. 2006; 38(6-7):566-570.
14.-PROCA DM, DE RENNE WL Jr, KEYHANI-ROFAGHA S: Anaplastic large cell lymphoma in a human immunodeficiency virus-positive patient with cytologic findings in bladder wash: a case report. Acta Cytol 2008;52(1):83-86.
15.-FERRON P, BOULANGER CV, ESPINOZA LA, HURLEY JD, MD, RODRIGUEZ A, MORENO J: Recurrent urothelial bladder cancer among HIV-infected patients. Case report. The AIDS Reader 2009; 16: 1-7.
16.-BALDESSARI C M, MARTÍNEZ P, NORIEGA MM, SECIN FP, MARRUGAT RE, AVAGNINA A, ROVEGNO AR: Linfoma de Burkitt vesical. Rev Arg de Urol 2010; 75(1): 34-36.
17.- BENABDALLAH JO, COLLINS CW, CARUCCI LR, MOORE KE, GATER DR, KLAUSNER AP: Aggressive bladder carcinoma in an HIV-positive man with tetraplegia and neurogenic bladder. J Spinal Cord Med 2011; 34(2): 248-250.
18.- BARTEL P, GÖCKING K, JANZEN J, PANNEK J: Plattenepithelkarzinom der Harnblase bei einem Patienten mit HIV und Paraplegie. Urologe 2013; 52: 1248-1250.
19.-SRIDHAR FK, MAMMEN KJ: NON-AIDS defining malignancies: Is transitional cell carcinoma bladder one of them?. CHRISMED J Health Res 2014; 1(1): 57-58.
20.-BARNES E , SAXON C, AHMAD S : Cancer prevalence in a metropolitan HIV clinic. J Int AIDS Soc 2014; 17(4 Suppl 3): 19651. doi: 10.7448/IAS.17.4.19651. eCollection 2014. Abstracts of the HIV Drug Therapy Glasgow Congress 2014, poster sessions –abstracts P 119.
21.- LAHOZ TORNOS A, MARRÓN PENÓN MªC, PARDO LÓPEZ MªL, NOGUERAS GIMENO MA, PUJOL OBIS E, DEL VILLAR SOEDO V: Tumor neuroendocrino vesical de célula pequeña: a propósito de un caso y revisión de la literatura. Actas Urol Esp 2006; 30(8): 835-838.
22.- NAVARRO MEDINA P, CAMACHO GARCÍA C, BLANCO DIEZ A, BARROSO DEYNE E, ARMAS MOLINA J, ARTILES HERNÁNDEZ JL, CHESA PONCE N: A propósito de un cáncer de vejiga neuroendocrino mixto. Actas Urol Esp 2010; 34(10): 903-905.
23.- POVO MARTÍN IJ, GALLEGO VILLAR D, MIRALLES AGUADO J, GARAU PERELLÓ C, RODRIGO ALIAGA M, GIMENO ARGENTE V, ALFARO FARRERES L, GALLEGO GÓMEZ J: Carcinoma neuroendocrino de células grandes de vejiga. Revisión bibliográfica. Arch Esp Urol 2011; 64(2): 105-113.
24.- PERÁN TERUEL M, GIMÉNEZ BACHS JM, MARTÍNEZ RUIZ J, FERNÁNDEZ ANGUITA PJ, NUÑEZ SARRIÓN MªA, PASTOR GUZMÁN JM, SALINAS SÁNCHEZ AS, LORENZO ROMERO JG, DONATE MORENO MªJ, ATIENZAR TOBARRA M, VIRSEDA RODRÍGUEZ JA: Carcinoma neuroendocrino de vejiga. Análisis retrospectivo der 15 años. Arch Esp Urol 2012; 65(2): 237-243.
25.- SARI A, ERMETE M, SADULLAHOĞLU C, BOLÜKBAŞI A: Large cell neuroendocrine carcinoma of urinary bladder; case presentatioin. Turk Patoloji Derg 2013; 29: 138-142.
26.-JAGGON JR, BROWN TA, MAYHEW R: Metastatic primary neuroendocrine carcinoma of the genitourinary tract. A case report of an uncommon entity. Am J Case Report 2013; 14: 147-149.
27.- COLAROSSI C, PINO P, GIUFFRIDA D, AIELLO E, COSTANZO R, MARTINETTI D, MEMEO L: Large cel neuroendocrine

carcinoma (LCNEC) of the urinary bladder: a case report. Diagn Pathol 2013; 8(19): 1-4.
28.- HATA S, TASAKI Y: A case of the large cell neuroendocrine carcinoma of the urinary bladder. Case Rep Med 2013; article ID 804136, 3 pages.
29.- BHATT VR, LOBERIZA Jr FR, TANDRA P, KRISHNAMURTHY J, SHRESTHA WANG J: Risk factors, therapy and survival outcomes of small cell and large cell neuroendocrine carcinoma of urinary bladder. Rare Tumors 2014; 6 (1): (5043) pág. 10-14.
30.- ARAGÓN-TOVAR AR, PINEDA-RODRÍGUEZ ME, PUENTE-GALLEGOS FE, ZAVALA-POMPA Á: Carcinoma neuroendocrino de vejiga. Reporte de un caso. Cir Cir 2014; 82 (3): 338-343.