TRABAJOS ORIGINALES

Angiomiolipoma renal: ¿Es siempre un tumor benigno?

Renal angiomyolipoma: Is it always a benign tumor?

Pablo Troncoso Carrasco[A], Miguel A. Sarras Jadue[B], Carlos I. Calvo De La Barra[C], Gonzalo Méndez Oliveri[D], Caroll Bustamante Muñoz[E]

A. Departamento de Urología, Pontificia Universidad Católica de Chile. B. Residente de Urología, Pontificia Universidad Católica de Chile. C. Interno de Medicina, Pontificia Universidad Católica de Chile. D.Departamento de Anatomía Patológica, Pontificia Universidad Católica de Chile. E.Residente de Anatomia Patológica, Pontificia Universidad Católica de Chile.

RESUMEN

El angiomiolipoma (AML) renal es un tumor sólido compuesto por células de músculo liso, vasos sanguíneos dismórficos y tejido adiposo. Esta lesión ha sido considerada siempre como una neoplasia benigna. Reportamos a una paciente de 44 años, asintomática, con una lesion sugerente de AML mayor a 4 cm en el TAC que fue sometida a nefrectomía parcial abierta. La biopsia definitiva informó un angiomiolipoma con componente epiteloídeo focal (AMLE). Controles de imágenes posteriores de esta paciente no han evidenciado recidivia. El angiomiolipoma epiteloídeo (AMLE) es una variante descrita en los últimos años y que sugiere un cambio en el paradigma clásico de "benignidad" asociada al AML . Las guías para el manejo de los AML no toman en cuenta la posibilidad de que se trate de un AMLE en sus recomendaciones. Existe muy poca información respecto al manejo de este tipo de lesiones, sólo hay series de casos publicadas. Faltan estudios prospectivos que otorgen herramientas para la toma de decisiones terapéuticas adecuadas en estos pacientes.

Palabras clave: tumor renal, angiomiolipoma epiteloideo, PEComas, diagnóstico, tratamiento.

ABSTRACT

Renal angiomyolipoma (AML) is a solid tumor formed by smooth muscle cells, dimorphic blood vessels and adipose tissue. This lesion has been always considered as a benign neoplasm. We report an asymptomatic 44 year-old female patient, with a tumor suggesting an AML in a CT scan greater than 4 cms, who had an open partial nephrectomy. The biopsy report showed an AML with a focal epithelioid component. Follow-up imaging in this case has not showed any recurrence. Epithelioid angiomyolipoma (EAML) is a variant with malignant potential that must be considered when a patient with a renal AML is been evaluated. Guidelines for AML management do not take AMLE as a differential diagnosis. Few studies have been published regarding the management of this kind of lesion, only consisting of case series. There is lack of prospective studies that could give tools for the decision-making process in the treatment of these patients.

Key Words: renal tumor, epithelioid angiomyolipoma, PEComas, diagnosis, treatment.

INTRODUCCIÓN

El angiomiolipoma (AML) renal es un tumor sólido compuesto por células de músculo liso, vasos sanguíneos dismórficos y tejido apidoso. Se puede presentar de forma esporádica o en asociaciones a la esclerosis tuberosa. Tiene una incidencia reportada en autopsias de 0.3 a 2.1%(1). El angiomiolipoma es actualmente considerado como parte de la familia de los PEComas, tumores con celulas epiteloideas perivasculares. El angiomiolipoma epiteloideo (AMLE) fue descrito en 1996(2). Está compuesto de células epiteloídeas y poligonales, con niveles variables de atipias, y poco o nada de tejido graso. Este subtipo de AML ha sido reportado en varios casos en la literatura mostrando potencial de malignidad (3,4), no habiendo reportes registrados a nivel nacional. En el ambiente urológico del país existe el concepto que el AML siempre es benigno y su único riesgo está en relación a su tamaño. Las recomendaciones actuales tienden a inclinarse por el tratamiento quirúrgico o ablativo en AML mayores a 4 cm, dado que aumentaría el riesgo de hemorragia. Reportamos el caso de una paciente asintomática con un angiomiolipoma con componente epiteoideo focal.

CASO CLÍNICO

Paciente de sexo femenino de 44 años, sin antecedentes médicos de relevancia. Consulta por hallazgo ecográfico

de masa renal izquierda, asintomática. Se complementa estudio con una tomografía computada con contraste que muestra lesión tumoral en cara posterior de riñón izquierdo de 4.1 cm de diámetro mayor, sugerente de angiomiolipoma (Figura 1 y 2). Se discuten opciones y riesgos de esta lesión con la paciente y se decide realizar una nefrectomía parcial abierta sin incidentes. Se envía biopsia contemporánea para análisis anatomopatológico que sugiere AML. La paciente presenta buena evolución y es dada de alta al tercer día postoperatorio. La biopsia definitiva muestra un tumor de componente lipomatoso y vascular, con células fusiformes perivasculares dispuestas entre adipocitos, con presencia de microfocos de arquitectura epiteloidea. El Estudio inmunohistoquímico con anticuerpos contra HMB-45 muestra patrón de reacción positivo en las celulas adiposas, musculares lisas y epiteloideas descritas. Se concluye como angiomiolipoma con componente epitelideo focal (Figura 3 y 4). Los controles seriados de TAC hasta los dos años no han evidenciado recurrencia local

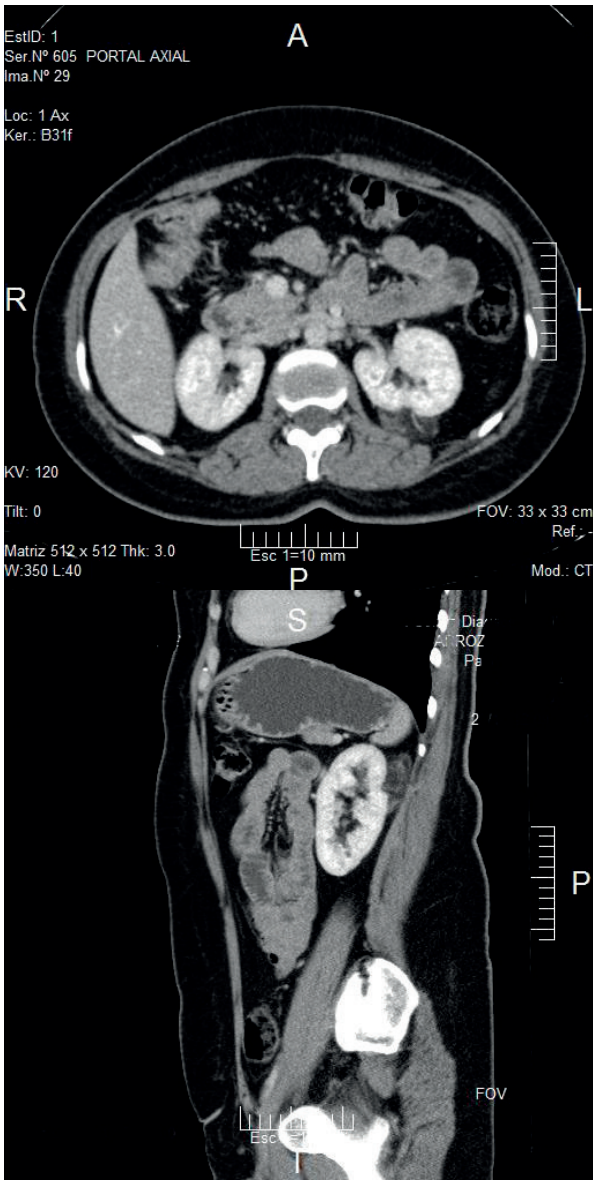

Figura 1 y 2: En la pared posterior de riñon izquierdo se observa lesión de 3.4 cm en eje axial x 4.1 cm en eje coronal que se origina de corteza renal y se extiende a tejido adiposo perirrenal, con areas de densidad grasa y de partes blandas; y estructuras vasculares en su interior. Imagen sugerente de angiomiolipoma.

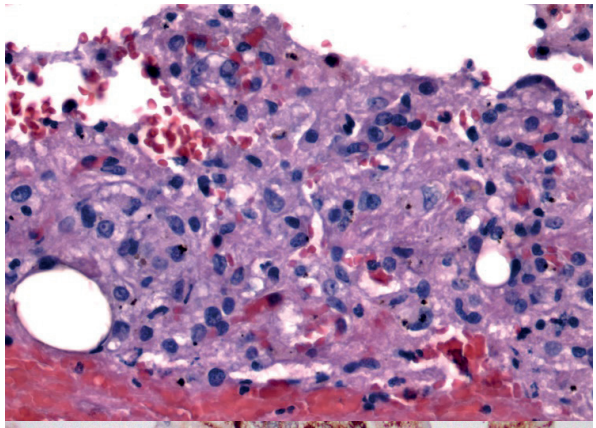

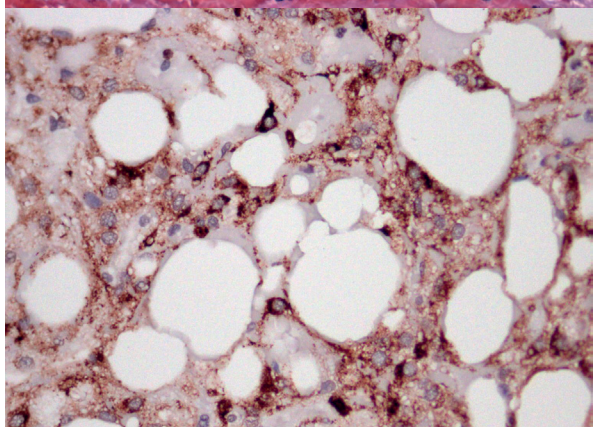

Figura 3: Fragmento de tumor con focos de células epiteloideas, redondeadas a alargadas, con citoplasma eosinófilo amplio. Se reconoce pigmento de hemosiderina y dos células adiposas en ambos extremos de la imagen (tinción hematoxilina-eosina, 400x).

Figura 4: Tinción inmunohistoquímica con anticuerpo monoclonal contra HMB-45, evaluando melanogénesis presente habitualmente en la variante epiteloidea de los angiomiolipomas. Se observa reactividad granular predominantemente citoplasmática, en células epiteloideas del tumor. Entre estas células, se distinguen numerosos adipocitos (400x).

DISCUSIÓN

Los AMLE, son una variante poco frecuente de los angiomiolipomas renales, correspondiente a menos del 1% de los tumores renales (5). La OMS lo clasifica como un tumor del tejido conectivo, y lo define como una neoplasia potencialmente maligna caracterizada por proliferación predominante de células epiteloideas y que está relacionado al AML clásico (6). Esta entidad resulta interesante tanto para los clínicos como para los patólogos, dado su morfología particular y su potencial maligno. La literatura reportada a cerca de este tumor consiste básicamente en reportes de casos y algunas

series con distintos criterios diagnósticos de inclusión. Algunos autores hablan de PEComas puros (o AMLE) para designar a los tumores compuestos en su gran mayoría por el componente epiteloideo(4), otros se apoyan en el hecho de que en la gran mayoría de los AML no se ve un componente epiteloideo y por lo tanto sólo con un foco de células epiteloideas lo califican como AMLE(3,5).

A diferencia del carcinoma de celulas renales, tumor que predomina en hombres, los AMLE predominan en mujeres con una proporción mujer: hombre de hasta 6:1(3,5). Esto podría estar asociado a un posible rol hormonal en la histogénesis de este tumor, evidenciado por una extensa reactividad a receptor de progesterona en las células epiteloídeas (5). Esta diferencia de géneros no es observada en una serie de 41 casos de pacientes con AML puros (con predominancia del componente epiteloideo y tejido graso menor al 2%) en donde la relación hombre: mujer fue 1:1(4). En una serie de 194 pacientes con angiomiolipoma se observó que el tamaño de los AMLE era significativamente mayor al de los AML: 8.6 vs 5.5 cm(3). Esta información parece sugerir que el componente epiteloídeo se asocia a tumores de mayor tamaño.

Otras series describen tamaños promedio de 11.9 cm (4). La edad de presentación fue significativamente menor en los pacientes con componente epiteloideo comparado con los AML clásicos (38.6 v/s 52.3 años). Recientemente fue publicado el caso de un paciente de 4 años, con escelerosis tuberosa y un AMLE, este paciente es hasta el momento, el paciente más jóven descrito en la literatura (7).

Microscópicamente el AMLE se presenta con necrosis, hemorragia, atipías nucleares y actividad mitótica, proliferación de celulas epiteloideas con abundante citoplasma granular, células tumorales poligonales o redondas con nucleos vesiculares y nucléolos prominentes (5,8). El AMLE puede ser disintiguido del AML con inmunohistoquímica, el primero es negativo para citoqueratina y/o marcadores antigénicos de membrana epitelial, y positivo para marcadores melanocíticos y de actina (3,4). La presencia de células epiteloideas hace que la diferenciación con el carcinoma de células renales sea difícil sin uso de la inmunohistoquímica (9).

Dado su alto contenido celular y menor proporción de grasa, el tumor puede verse como una masa hiperdensa con refuerzo variable en el TAC. El diagnóstico imagenológico es por lo general difícil, dado que por su apariencia heterogénea, puede confundirse con un carcinoma de células renales sarcomatoso o un AML con poco tejido graso (10). En una serie radiológica de 8 pacientes concluyeron que los EAML tienden a ser hiperatenuantes en TAC, hipointensos en RNM ponderada en T2, pudiendo ser hetero u homogéneamente sólidos y pueden presentarse también como lesión quística multilocular con hemorragia masiva (11).

El desarrollo de metástasis es reportada entre 0-49% (3,4,5). Esta gran variabilidad podría ser, en parte, explicada por la falta de consenso en los criterios de selección de pacientes. El AMLE tiene la capacidad de dar metástasis a linfonodos, hígado, pulmón, peritoneo, colon, pelvis, diafragma, etc. Estas lesiones se describen en aproximadamente un tercio de los casos (4). No exsiste consenso a cerca de los criterios para definir pronóstico, pero los factores asociados a una peor evolución descritos en la literatura incluyen: tamaño tumoral, actividad mitótica, necrosis, invasión de la vena renal, porcentaje de células epiteloideas, asociación con esclerosis tuberosa, patrón de crecimiento carcinoma-like, AML concurrente, etc.(4,6).

La vía de señalización mTOR (mammalian target of rapamyicin) es reportada como un factor que contribuye a la progresión de la enfermdad en pacientes con AMLE (12). Recientemente se ha corroborado con inmunohistoquimica que los AMLE con comportamiento maligno tienen activada esta vía de señalización (13). En el último tiempo se ha propuesto a los inhibidores de mTOR como tratamiento, basado en reportes que demuestran la eficacia de temsirolimus y everolimus en AMLE malignos (14,15).

El caso relatado en este reporte ha sido seguido con imágenes de control por casi dos años que no muestran evidencias de recurrencia de su enfermedad. En su caso en particular, teniendo sólo un foco de componente epiteliodeo, la literatura hasta el momento, no es capaz de darnos luces del riesgo real de comportamiento maligno. Dado la rareza de esta tumor falta informacion respecto a posibles terapias adyuvantes, factores predictores de malignidad, respuesta de los AMLE a agentes quimioterapeuticos en ensayos clinicos formales. Creemos relevante que ha proposito de casos como el reportado, se pudiesen revisar las recomendaciones clásicas para el manejo del angiomiolipoma renal, explorar los casos dudosos y establecer criterios más estrictos con imágenes en los casos en que se decida solo seguimiento.

REFERENCIAS

1. Hajdu SI, Foote FW Jr. Angiomyolipoma of the kidney: report of 27 cases and review of the literature. J Urol 1969;102(4):396-401.

2. Mai KT, Perkins DG, Collins JP, Epithelioid cell variant of renal angiomyolipoma, Histopathology 1996; 28(3):277–280

3. Aydin H, Magi-Galluzzi C, Lane BR y cols. Renal angiomyolipoma: Clinicopathologic Study of 194 cases with emphasis on the epithelioid histology and tuberous sclerosis association. Am J Surg Pathol 2009;33:289–297

4. Nese N, Martignoni G, Fletcher CD y cols. Pure epithelioid PEComas (so-called epithelioid angiomyolipoma) of the kidney: a clinicopathologic study of 41 cases: detailed assessment of morphology and risk stratification. Am J Surg Pathol 2011;35:161–176.

5. Faraji H, Nguyen BN, Mai KT. Renal epithelioid angiomyolipoma: a study of six cases and a meta-analytic study. Development of criteria for screening the entity with prognostic significance. Histopathology 2009; 55:525–534

6. Eble JN, Sauter G, Epstein JI, Sesterhenn IA, Editores, World Health Organization Classification of Tumours. Pathology and Genetics of Tumours of the Urinary System and Male Genital Organs. Lyon, Francia: IARC Press; 2014. p.68

7. Gupta RK, Sharma MC, Chitragar S y cols. Epithelioid Angiomyolipoma in a Child -A Diagnostic Dilemma. Urology

2014; 83:1394-1397
8. Moudouni SM, Tligui M, Sibony M y cols. Malignant epithelioid renal angiomyolipoma involving the inferior vena cava in a patient with tuberous sclerosis. Urol Int 2008;80:102–104
9. Campbell G, Lacy JM, Strup SE. A 22-Year-Old Female with Invasive Epithelioid Angiomyolipoma and Tumor Thrombus into the Inferior Vena Cava: Case Report and Literature Review. Case Reports in Urology 2013; ID:730369 doi:10.1155/2013/730369
10. Luo J, Liu B, Wang Y y cols. Comprehensive clinical and pathological analysis of aggressive renal epithelioid angiomyolipoma: report of three cases.
Onco Targets Ther 2014:7;823–827
11. Tsukada J, Jinzaki M, Yao M, y cols. Epithelioid angiomyolipoma of the kidney: radiological imaging. Int J Urol. 2013;20:1105–1111.
12. Inoki K, Corradetti MN, Guan KL. Dysregulation of the TSCmTOR pathway in human disease. Nat Genet 2005; 37:19–24.
13. Konosu-Fukaya S, Nakamura Y, Fujishima F y cols. Renal epithelioid angiomyolipoma with malignant features: Histological evaluation and novel immunohistochemical findings. Pathology International 2014; 64:133–141
14. Italiano A, Delcambre C, Hostein I y cols. Treatment with the mTOR inhibitor temsirolimus in patients with malignant PEComa. Ann Oncol 2010; 21: 1135–7.
15. Shitara K, Yatabe Y, Mizota A y cols. Dramatic tumor response to everolimus for malignant epithelioid angiomyolipoma. Jpn J Clin Oncol 2011; 41: 814–16.