CASO CLÍNICO

# Cálculo gigante enclavado en meato uretral femenino. Resolución en área de urgencias

## Giant calculus located in the female urethral meatus: resolution in an emergency setting

**Romero Pérez P., Amat Cecilia M., Merenciano Cortina F.J., Lapuerta Torres F.E., Navarro Antón J.A., Ferrero Doria R.**

*Servicio de Urología, Hospital de Dénia, Dénia, Alicante, España.*

## RESUMEN

**Objetivo**: Comunicar un caso inusual de cálculo uretral femenino gigante enclavado en meato, que debutó por sangrado genital, sin retención urinaria ni síntomas miccionales. El cálculo era visible en el introito. Se efectuó tratamiento resolutivo en el área de urgencias, cursándose el alta a las pocas horas.

**Métodos**: Se presenta el caso de una paciente de 82 años, con antecedentes remotos de cirugía vesical, que acudió a urgencias por sangrado genital. Valorada por Ginecología se apreció un gran cálculo uretral que afloraba por el meato, derivándose a Urología. Tras la exploración física se solicitó radiografía simple de pelvis donde se apreció un gran calculo uretral de 6 x 4 cm. Bajo anestesia local se practicó meatotomía inferior con luxación y extracción del cálculo; siendo dada de alta a continuación con sonda vesical hasta la cicatrización de la herida.

**Resultados**: La evolución tras el "parto del cálculo" fue favorable. Se cursó el alta con sonda vesical a las pocas horas de la extracción litiásica. Acudió nuevamente a urgencias 12 horas más tarde por arrancamiento involuntario de la sonda, siendo nuevamente sondada y dada de alta. La evolución posterior fue favorable, retirándose la sonda y conservando la micción espontanea.

**Conclusiones**: El síntoma de sangrado genital femenino, no siempre se corresponde con problemas ginecológicos. La patología de la uretra femenina también puede ser su responsable: carúnculas, prolapsos, divertículos, quistes parauretrales de Skene, estenosis o cálculos como el caso presentado. Casos como éste pueden ser resueltos en la propia área de urgencias con relativa facilidad y sin necesidad de ingreso hospitalario.

**Palabras clave: Litiasis gigante, uretra femenina, meato, litotomía urgente**

## ABSTRACT

**Objective**: To communicate the unusual case of a giant female urethral calculus located in the meatus, which presented with genital bleeding, without urinary retention or voiding symptoms. The calculus was visible at the introitus. Resolving treatment was performed in the emergency setting, progressing to discharge in a few hours.

**Methods**: The case involved an 82–year-old patient with a remote history of bladder surgery who came to the emergency room with genital bleeding. On evaluation by the Gynecology staff, a large urethral calculus was found in the meatus, and a referral was made to the Urology department. After a physical examination, simple radiographs of the pelvis were ordered, in which a large urethral calculus (6 × 4 cm) was identified. Under local anesthesia, an inferior meatotomy was performed with luxation and extraction of the calculus; the patient was discharged with a catheter that was left in place until the wound healed.

**Results**: The evolution after the "birth" of the calculus was favorable. The patient was discharged with a catheter a few hours after extraction of the lith. She returned to the emergency setting 12 hours later after inadvertently pulling out the catheter and was recatheterized and discharged. The patient's later evolution was favorable; after removing the catheter, she maintained spontaneous voiding.

**Conclusions**: The symptom of female genital bleeding does not always correspond to gynecological problems. Female urethral pathology can also be responsible; caruncles, prolapses, diverticuli, paraurethral cysts of the Skene's gland, stenosis, or calculi, as in the case presented, can all result in bleeding. Cases like this one can be resolved in the emergency department relatively simply and without necessitating an inpatient admission.

**Keywords: Giant lithiasis, female urethra, meatus, urgent lithotomy**

## INTRODUCCIÓN

Los cálculos uretrales más frecuentes tanto en el varón como en la mujer son los migratorios procedentes del tracto urinario superior o vejiga. Los cálculos uretrales primarios o "autóctonos" son muy raros y, de haberlos, son mucho más frecuentes en el varón. En la mujer son muy raros y la mayoría son cálculos "migratorios" o en tránsito. Los cálculos primarios se asocian con anormalidades anatómicas, cambios postquirúrgicos o cuerpos extraños, que causan de forma característica: obstrucción urinaria, infección urinaria recurrente o ambas, como: las estenosis de meato uretral, los divertículos, los cuerpos extraños (hilos de sutura), o las fístulas crónicas de uretra, que a la larga ocasionan la formación del cálculo. Su tratamiento depende del tamaño, número y localización de los cálculos (1).

Presentamos el caso de una mujer de 82 años con un cálculo uretral gigante "primario" desarrollado sobre restos de sutura de cirugía vesical previa, que quedó impactado en la uretra y el meato externo.

Su resolución fue interesante, ya que una pequeña "episiotomía" en el labio inferior del meato, permitió su extracción sin complicaciones.

## CASO CLÍNICO

Mujer de 82 años con antecedentes de demencia tipo Alzheimer, intervención de prótesis parcial de cadera izquierda y de vejiga urinaria hace años, que es remitida a urgencias por sangrado genital de varios días de evolución.

La exploración ginecológica mostró un abdomen blando y depresible, ausencia de lesiones ginecológicas y en introito a nivel del meato urinario externo se aprecia cálculo de gran tamaño que aflora a su través (Fig.1).

Avisado el urólogo de guardia, se solicitó radiografía simple de aparato urinario que mostró una imagen ovoidea de 60 x 40 mm, que ocupaba toda la sínfisis púbica (Fig. 2).

Figura 1: imagen del cálculo con hilo de sutura aflorando por meato uretral.

Con el diagnóstico de cálculo enclavado o impactado en uretra y meato, se consulta con sus familiares y bajo anestesia local se realiza una pequeña "episiotomía" en labio inferior de meato uretral y con pinzas de Kocher se consigue la luxación y el parto o extracción de un gran cálculo de morfología ovoidea y un tamaño de 60 x 40 mm, y 102 gramos de peso,

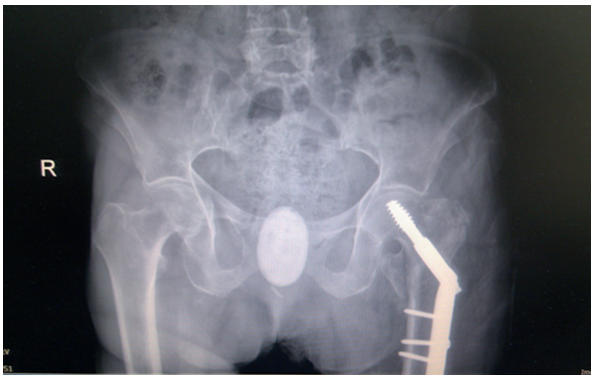


Figura 2: Radiografía simple de pelvis mostrando calculo en área púbica.

Figura 3: cálculo extraido con hilo de sutura en su superficie.

por cuya superficie aflora un hilo de sutura azulado (Fig. 3).

La paciente, tras sutura de la meatotomía fue dada de alta con sonda vesical y profilaxis antibiótica. Unas 12 horas más tarde acudió de nuevo urgencias por arrancamiento o salida de la sonda, procediéndose a nuevo sondaje y alta definitiva. El urinocultivo fue positivo a E. coli, siendo sensible al ciprofloxacino instaurado a su alta.

## DISCUSIÓN

La litiasis uretral primaria, primitiva o autóctona en la mujer es muy rara, debido a la cortedad de la uretra femenina unos 4 cm y un diámetro de 8 mm, con un solo punto estrecho, el meato. Sin embargo, en el hombre es mucho más frecuente debido a la mayor longitud de la uretra masculina, unos 16-18 cm, con un diámetro de 8-9 mm y 3 puntos estrechos: uretra prostática, uretra bulbar y fosa navicular (1) y a la mayor frecuencia de litiasis en el hombre que en la mujer a razón de 2/1.

En la mujer, la litiasis uretral primaria se asocia con situaciones que ocasionan: estasis + infección como: estenosis de meato uretral, divertículos uretrales (2), (3), (4), (5), (6) o cuerpos extraños (restos de hilos sutura, grapas metálicas, o fragmentos de malla anti- incontinencia).

El crecimiento progresivo del cálculo, en la mujer, dada la cortedad de su uretra puede ocupar toda la luz uretral, e incluso aflorar por el meato sin apenas ocasionar retención urinaria, debido a que se crea un pequeño canal por donde sale la orina, dando lugar a cálculos de gran tamaño sin apenas clínica.

Respecto a los cálculos uretrales femeninos denominados "gigantes", una de las primeras publicaciones es la Lake en 1946 (7) que aporta el caso de una mujer de 60 años con disuria y dolor uretral de larga evolución con calculo de 3,75 x 3,3 cm y 29 gramos de peso, y más recientemente, Rivilla y cols 2008 (8) el de una niña de 6 años con dolor uretral y hematuria con un cálculo de de 58 x25 x 21 mm y 34 gramos de peso, Beatrice y Strebel 2008 (9) el de una mujer de 45 años con infección urinaria recurrente y 2 cálculos de 2 y 3 cm.

En el hombre hemos recogido 2 casos de cálculos gigantes de uretra, los de Ramírez y Gamez 2008 (10), en un varón de 23 años con tumor en base de pene y disminución del chorro urinario por calculo de 30 x 20 mm y el caso de Cortés y cols 2008 (11) de un varón de 36 años parapléjico y con vejiga neurógena y cálculos vesico-uretrales de 30 mm, 15 mm, 12 mm y 7 mm.

El cuadro clínico de la litiasis uretral femenina, puede variar desde el antecedente previo de un cólico nefrítico en los cálculos migratorios o secundarios, hasta la disuria, chorro fino, hematuria, uretrorragia o la retención urinaria aguda. En nuestro caso, el sangrado vaginal referido por la paciente o familiares, puede ser atribuido a uretrorragia por el empuje del cálculo.

El diagnóstico de litiasis uretral en la mujer es fácil mediante inspección viéndose, directamente el cálculo (12), como en el caso presentado al ser un cálculo gigante, o mediante palpación vaginal tocando el cálculo en el suelo uretral.

En varones puede ser útil la uretrografía retrograda, pero en la mujer con la radiografía simple de abdomen o pelvis puede ser suficiente.

El tratamiento de la litiasis uretral impactada en la mujer, es quirúrgico mediante uretrotomía externa o meatotomía (episiotomía inferior). Debido a la accesibilidad de la uretra femenina, la casi totalidad de los cálculos uretrales en la mujer pueden resolverse mediante cirugía transvaginal y en algunos casos, si son más pequeños, pueden extraerse endoscópicamente o rechazarlos a vejiga y fragmentarlos mediante lasertricia.

El caso presentado reúne unas especiales características que nos han animado a presentarlo: tratarse de un cálculo uretral primario autóctono, su crecimiento progresivo a partir de un resto de hilo de sutura postquirúrgico, haber pasado inadvertido durante mucho tiempo, clínica de presentación inusual como uretrorragia (ficticio sangrado vaginal), ser de gran tamaño, y haberse resuelto satisfactoriamente sin ingreso hospitalario.

## BIBLIOGRAFÍA

1.-ROMERO AGUIRE F: Litiasis, fístulas y tumores de uretra. En "Urología Clínica. F. Romero Aguirre". Cap. 36, pág 537-547, edita Francisco Romero Aguirre, Zaragoza 1980.

2.-ZIDE H A: Urethral diverticulum with calculi in women. California Medicine (Calif Med) 1948; 69(6): 458-461.

3.-RATNER M, RITZ I, SIMINOVITCH M: Diverticulum of the female urethra with multiple calculi. CMAJ 1949; 60: 510-512.

4.-PHILLIPS A: Diverticulum of female urethra containing multiple calculi. Br Med J 1963; 12: 917-918.

5.-ROMERO SELAS E, ÁLVAREZ CASTELO L, PONCE J, SÁNCHEZ J, CASAS P, JANEIRO J, LÓPEZ D, MARTÍNEZ S, CHANTADA V, GONZÁLEZ MARTÍN M: Divertículo de uretra habitado por litiasis. Arch Esp Urol 2008; 61(3): 449.

6.-SHIM JS, OH MM, KANG JI, AHN ST, MOON DG, LEE JG: Calculi in a female urethral diverticulum. Int Neurourol J (INJ) 2011; 15: 55-58.

7.-LAKE NC: Giant urethral calculus in the female. Br Med J 1946; 7: 328-329.

8.-RIVILLA F, LUIS A, LLANOS D, RUIZ A: Giant urethral calculus in a 6-year-old girl. J Pediatr Urol 2008; 4: 469-471.

9.-BEATRICE J, STREBEL R: Giant calculi in urethral diverticula. CMAJ 2008; 178(8): 994.

10.-RAMÍREZ ORTEGA MA, GAMEZ TORRES O: Duplicación uretral con cálculo gigante. Informe de caso. Rev Med Inst Mex Seguro Soc 2008; 46(2): 179-183.

11.-CORTÉS GONZÁLEZ JR, ARRATIA MAQUEO JA, JAIME DAVILA R: Uretrolitotricia y cistolitotricia de litos uretrales gigantes con abordaje transperineal. Arch Esp Urol 2008; 61(1): 78-80.

12.-SÁNCHEZ ORTÍZ S, GRANDE FRUTOS MJ, PIEDRA ANTÓN L, GARCÍA RODRÍGUEZ J: Litiasis enclavada en el meato uretral. Emergencias 2009; 21: 313.