Volumen 80 | Edición 1 | año 2015

Revista Chilena de Urología

FUNDADA EN AGOSTO DE 1925

Revista Chilena de Urología | Volumen 80 | Edición 1 | año 2015

Sociedad Chilena de Urología

Visítenos en:

www.revistachilenadeurología.cl

Nuestra revista online es de excelente calidad y accesibilidad. Puede acceder a ella a través de los siguientes sitios web:

www.revistachilenadeurologia.cl o
www.urologosdechile.cl

Sociedad Chilena de Urología (2015).
Revista Chilena de Urología. Volúmen 80, Edición número 01.
Versión electrónica:
www.revistachilenadeurologia.cl
Santiago de Chile.

Editor General: Dr. Fernando Marchant G.
Diseño, Diagramación y Ventas: B12 Comunicaciones. www.b12.cl
Impresión: Feyser Impresora y Comercial

Directorio

Presidente
Dra. Paulina Baquedano D.
Vicepresidente
Dr. Rodrigo Leyton N.
Secretario
Dr. Tomas Olmedo B.
Tesorero
Dr. Sergio Guzmán K
Past President
Dr. Normam Zambrano A.

Directores
Dr. Alberto Bustamante B.
Dr. Marcelo Kerbebe L.
Dr. Pablo Oyanedel M.
Dr. Alfredo Domenech M.
Dr. Fernando Marchant G.

Filial Norte
Dr. Sergio Vildósola
Filial Sur
Dr. Jorge Kramm

Rama Urología Pediátrica
Maria Teresa López

Estimados colegas,

La revista Chilena de Urología ha sido, y debe seguir siendo, el registro de nuestro actuar como urólogos en el país. Es el reflejo del actuar profesional de cada uno de nosotros. En esto radica la importancia de mantenerla viva y tener conciencia que cada urólogo debe aportar en esta tarea.

Las instituciones y organizaciones evolucionan y se adaptan a los nuevos tiempos , y nuestra revista no ha estado ajena a ese movimento. En sus inicios se utilizó como el lugar para presentar casos clínicos, discutirlos y llegar en conjunto a un buen tratamiento para el paciente. Los urólogos compartían expriencia y resultados. Posteriormente comenzaron a presentarse las series clínicas, con estudios retrospectivos que permitían sacar coclusiones científicas de un tema en particular.

Actualmente, el nivel académico de nuestra sociedad científica, permite que presentemos artículos de revisión realizados por expertos nacionales, sociedades extranjeras se interesan en publicar en nuestra revista y re-publicar artículos en revistas internacionales de urólogos locales .

El nuevo formato online se adapta a los nuevos tiempos permitendo darle mayor dinamismo y posibilidades de publicar videos, que antes no existían, aprovechando un material académico de gran valor.

Este año el directorio de la Sociedad Chilena de Urología me ha encomendado la tarea de editor general. Quiero contarles que trataremos de mantener un esquema de publicaciones de cuatro revistas por año. Tres serán online y una en papel que corresponde al Congreso Chileno de Urología. Cada revista contará con varias secciones, entre las cuales están los trabajos de ingresos a la sociedad, trabajos originales, revisión de temas del curso de residentes impartido por la sociedad , publicación de videos con su respectiva reseña a la técnica quirúrgica, trabajos en revistas internacionales realizados por autores chilenos, punto y contrapunto de temas de interés, y por último, no por eso menos importante, las reseñas históricas de la urología internacional y chilena escritas por el Dr. Inostroza.

Los invito a participar activamente y mantener viva nuestra revista. Sientanse con toda la libertad para aportar y contactar al comité editorial y apoyarnos en esta tarea.
Saludos cordiales,

Dr. Fernando Marchant G.
Editor General Revista Chilena de Urología

COMITÉ EDITORIAL
Dr. Fernando Marchant G.

COMITÉ EDITORIAL EJECUTIVO

Dr. Arturo Dell Oro
Pontificia Universidad Católica de Chile

Dr. Alfredo Domenech
Hospital Militar Santiago

Dr. Mario Fernández
Clínica Alemana de Santiago

Dr. René Henríquez
Hospital Regional de Talca

Dr. Marcelo Kerkebe
Hospital DIPRECA / Clínica Tabancura

Dr. Pedro José López
Hospital Exequiel González Cortés

Dr. Rubén Olivares
Clínica Santa María

Dr. Pablo Troncoso
Pontificia Universidad Católica de Chile

Dr. Juan Pablo Valdevenito
Hospital Clínico de la Universidad de Chile

Dr. Norman Zambrano
Clínica Las Condes

Dr. Cristian Palma
Hospital Clínico Universidad de Chile

Dr. Raul Valdevenito
Hospital Clínico Universidad de Chile

Dr. Cristian Acevedo
Hospital Clínico Universidad de Chile

Dr. Jose Antonio Salvado
Pontificia Universidad Católica de Chile

Dr. Rodrigo Ledezma
Pontificia Universidad Católica de Chile

Dr. Sergio Guzmán
Clínica Las Condes

Dr. Diego Reyes
Hospital Clínico Universidad de Chile

Dr. Marcelo Marconi
Pontificia Universidad Católica

Indice

Carta

Dra. Paulina Baquedano D. 7

Videos

Nefrectomia parcial laparoscopica en tumores de polo superior y caraposterior: propuesta quirúrgica

Dres.: Nagel Martínez Molina[1], Jose Miguel Campero[1], Luis Vallejo[1], Nagel Martínez[1], Sergio Guzman[1], Christian Ramos[1], Eduardo Álvarez[1], Humberto Chiang[1], Alfredo Hinrichs[1], Cristian Palma[1], Rodolfo Rosenfeld[1], Gustavo Salgado[1], Ricardo Susaeta[1], Juan Fulla[1], Raul V aldevenito[1], Norman Zambrano[1] 8

Vasovasotomía y Epididimovasostomía: Cirugía Urológica Microquirúrgica

Dres.: Felipe Aguila B.; Juan Pablo Hidalgo V.; Raúl Valdevenito S.; Joaquim Sarquella G.; Cristian Palma C.* 10

Curso de residentes

Clase curso de residentes: Anatomía Patológica

Dr. Iván Gallegos 12

Trabajos de ingreso

Tratamiento de la Incontinencia Urinaria de Esfuerzo Secundaria a Cirugía Prostática, con el uso de un Cabestrillo Suburetral Transobturador

Dr. Rodrigo Campos P. 16

Trabajos Original

Impacto del uso de antibioticos en el valor de PSA, previo a la biopsia de prostata

Pedro Acuña[1], Pedro Pablo Acuña[2], Berta Ubilla[1], Carolina Carmona[1] 23

Caso Clínico

Absceso renal estafilocócico tras forunculosis cutánea

Romero Pérez P., Lapuerta Torres F.E., Navarro Antón J.A., Amat Cecilia M., Merenciano Cortina F.J. y Ferrero Doria R. 26

Carcinoma Neuroendocrino de vejiga en mujer con infección por VIH. Presentación del primer caso mundial

Romero Pérez P., Navarro Antón J.A., Amat Cecilia M., Merenciano Cortina F.J., Lapuerta Torres F.E., Ferrero Doria R. y Vaquero M.* 31

UROLCHI en Revistas Internacionales

Laparoscopic partial nephrectomy: A series of one hundred cases performed by the same surgeon

José M. Campero[1], Christián G. Ramos[1], Raúl Valdevenito[1,2], Alejandro Mercado[2], Juan Fullá[3] 38

Reseña histórica de la urología (mundial y local) 11va Parte

Últimos avances en urología: desde el sildenafil a la laparoscopía

Dr. Juan A. Hinostroza F. 42

Trasplante renal, y genética: Grandes pasos en la última decada

Dr. Juan A. Hinostroza F. 46

Instrucciones a los autores

I. La Revista Chilena de Urología es el órgano oficial de la Sociedad Chilena de Urología.

II. Por acuerdo del Directorio de la Sociedad, desde el período 1991 habrá un Editor y Director de la Revista, y un amplio Comité Editorial integrado por destacados urólogos chilenos que velarán por su calidad científica.

III. Los trabajos recibidos deberán cumplir con las normas de publicación establecidas.

IV. Los trabajos enviados deberán ser catalogados en alguno de los tipos de publicación que se enumeran a continuación en forma correlativa del 1 al 9 :

1. **Editorial:** referidos a temas informativos y comentarios que estén relacionados con el ejercicio de la Urología. Estará a cargo del Director o de quien él designe.

2. **Trabajo de Revisión o Puesta al día:** será encargado por el Director y/o el Comité Editorial a un médico con experiencia en un determinado tema, quien lo resumirá extrayendo, a la luz de su experiencia, lo positivo y contingente a nuestra realidad, incluyendo también experiencias nacionales y extranjeras. No deberá limitarse a resultados personales. Debe acompañar bibliografías de los mejores trabajos nacionales y extranjeros sobre el tema y tener un máximo de 20 páginas a doble espacio. En este capítulo se consideran las traducciones de conferencias de invitados extranjeros a congresos o cursos nacionales y las mesas redondas integradas por urólogos nacionales.

3. **Contribuciones originales:** se publicarán trabajos que incluyan resultados en el área clínica o de investigación, reflejando aspectos del desarrollo de la urología nacional o internacional. Deben ser inéditos y ordenados de la siguiente manera:

a. **Título del trabajo:** Deberá consignar el nombre del autor o autores en el siguiente orden: primer nombre, apellido e inicial del segundo apellido. Debe además agregarse el lugar de procedencia, dirección física más e-mail donde dirigir la correspondencia y traducción al inglés.

b. **Resumen:** Se recomienda estructurar de la siguiente forma: Introducción, Material, Método, Resultados y Conclusión, con un máximo de 250 palabras (en castellano e inglés). Deberán incluirse, además, traducción al inglés, palabras claves y/ key words.

c. **Introducción:** Presentación breve sobre los antecedentes del tema a presentar y propósitos del trabajo.

d. **Material y Métodos:** Especificar claramente el universo en estudio y la mecánica del trabajo.

e. **Resultados:** Deben ser descritos claramente para permitir un adecuado análisis. Las tablas, figuras y fotos deben restringirse a las más importantes.

f. **Discusión y conclusiones:** No repetir resultados, sino comentarios. Hacer mención a los antecedentes nacionales.

g. **Bibliografía:** No más de 15 trabajos importantes sobre el tema, ordenados por orden de cita, con autores completos, título, revista y año de publicación. Deberá incluir bibliografía nacional existente.

Estas contribuciones originales deberán ser acompañadas de no más de seis ilustraciones o fotos, que serán enviadas aparte, numeradas y tituladas. Las ilustraciones en papel blanco, a máquina, y las fotos en blanco y negro de 9 x 12 cm. El trabajo no podrá exceder de 12 páginas.

4. **Comunicación preliminar:** es un medio de publicación rápido, de nuevas ideas, referidas a técnicas quirúrgicas, técnicas de laboratorio o resultados preliminares. No debe tener más de 5 páginas a doble espacio. Breve resumen en castellano e inglés y bibliografía.

5. **Caso clínico:** se aceptarán sólo aquellos que sean interesantes, con estudio completo y que sean un aporte en cuanto a diagnóstico o tratamiento. Deberá contener un resumen del caso, diagnóstico y tratamiento. Se acompañará de fotos de radiografías y/o ilustraciones de alguna técnica si es necesario, no sobrepasando 5 páginas a doble espacio, con bibliografía breve.

6. **Trabajos de ingreso:** Es una publicación de un autor sobre una experiencia personal y con la cual postula a incorporarse a la Sociedad Chilena de Urología. Este trabajo es comentado por el revisor designado por el Directorio.

7. **Revista de Revistas:** Publicación de resúmenes seleccionados de trabajos recientemente publicados en diversas revistas internacionales de urología.

8. **Artículos Especiales:** Serán encargados por el Editor, Comité Editorial o el Directorio de la Sociedad Chilena de Urología. En ellos se realizarán entrevistas a destacados urólogos del medio nacional o también se podrán destacar hechos interesantes del quehacer nacional e internacional.

9. Todas las referencias a número de páginas se refieren a página tamaño carta, escrita a doble espacio, con una tipografía Times New Roman o similar a 12 puntos.

V. Para el envío de su trabajo en formato digital sugerimos tomar en cuenta las siguientes notas:

- Su trabajo puede ser escrito con cualquier procesador de texto, especialmente Microsoft Word en cualquiera de sus últimas versiones. Grábelo en formato .doc o .rtf. Si su trabajo incluye tablas o cuadros estadísticos e imágenes (sean gráficos, diagramas o fotografías) es ideal que, además de venir incrustadas en el archivo Word, se envíen también estas tablas, gráficos, diagramas y/o fotografías en archivos separados, formato jpg.

- En cuanto a las imágenes, si se trata de gráficos o diagramas, envíe los archivos originales en los siguientes formatos: Illustrator, PDF, Word, Excel o PowerPoint. Es deseable que su tamaño no sea inferior a 7,5 cm. En el caso de fotografías envíe en formatos JPG, JPEG, PNG, PDF, con una resolución de 300 dpi.

- Su trabajo puede ser enviado por distintas vías. Recomendamos el uso de la siguiente página web: http:// www.revistasmedicas.cl/html/saaa.html, seleccionando ahí la Revista Chilena de Urología. También puede enviarlo por correo a: fmarchantg@gmail.com.

VI. Todo el material recibido para su publicación será aceptado sólo si cumple con las exigencias descritas y sometido a un proceso de revisión de pares. Una vez aprobado o rechazado, será comunicado a su autor. Si se acepta para publicación, pasa a ser material de propiedad de la Revista Chilena de Urología.

Los apartados de trabajos deberán ser solicitados y serán de cargo exclusivo del solicitante.

VII. El Directorio de la Revista se reserva el derecho de hacer modificaciones menores al trabajo, que no afecten el propósito general de éste.

AVISO A LOS AUTORES

La Bibliografía incluida en los trabajos enviados a la Revista Chilena de Urología deberá ser enumerada estrictamente de acuerdo con su orden de aparición en el texto. Se sugiere atenerse a las normas del "Comité Internacional de Editores de Revistas Médicas" (Brit Med J 1982; 284: 1766).

Algunos ejemplos ilustrativos:

1. Artículos corrientes de revistas:

Lista de autores: completa si es de cuatro o menos; los tres primeros seguidos de la expresión "y cols" si son cinco o más. Ej. Koch NG, Nilson AE, Nilson LO. Urinary diversion via a continent ileal reservoir: clinical results in 12 patients. J Urol 1982; 128: 469-74.

2. Libros y otras monografías.

Autor-Editor o editores (cuando se citan capítulos de un libro deben ir precedidas por el nombre del autor y el título del capítulo correspondiente). Título del libro o monografía. Número de la edición si hay más de una. Lugar de impresión. Nombre de los impresores, año de la edición, página. Ej: Ashken MH: Urinary reservoirs, en: Urinary Diversion. New York: Springer-Velag, 1982, pág. 112- 140.

CARTA

Estimados colegas y amigos:

Es un honor y un privilegio presidir durante dos años el nuevo directorio de la Sociedad Chilena de Urología junto a un grupo de colaboradores de excelencia.

Estamos iniciando un nuevo año lleno de desafíos y proyectos para nuestra Sociedad, con actividades científicas durante el 2015, como un Curso de Patología del Tracto Urinario Superior, con temas como oncología renal y del urotelio, litiasis, trasplante renal y patología suprarrenal, a realizarse el 17 y 18 de abril en Santiago y nuestro Congreso anual el 20 al 24 de octubre en la hermosa ciudad de Puerto Varas.

Todo esto, sumado a los tres módulos en el Curso Online año 2015 de Patología Prostática e Infecciones Genitourinarias, Piso Pelviano y Oncología de Próstata y Riñón, y la novena versión de nuestro Curso para Residentes de programas de postítulo en Urología, reuniones científicas mensuales y fondos concursables para investigación.

Además la sociedad difunde todas sus actividades a través de un Boletín con 4 números al año y la transmisión vía online por Radio Web.

Pero es esta revista, la Revista Chilena de Urología, nuestro medio de comunicación más importante de las actividades científicas de nuestros socios y urólogos chilenos.

Esta Revista data de 1925 su primera publicación y en forma ininterrumpida ha publicado los resultados de la actividad urológica nacional y ha sido testimonio de todos quienes han colaborado durante años en mantener el alto prestigio de nuestra especialidad.

Los tiempos cambian y la era online ha obligado al Directorio de la Sociedad Chilena de Urología, con la aprobación de sus socios, a pasar a la versión electrónica de esta revista desde su edición 2015.

Este Directorio, que yo presido se compromete, a no perder todo ese material bibliográfico histórico de la versión impresa.

Agradezco a numerosos editores y colaboradores que han permitido mantener este medio de comunicación científica, tan importante para nuestra Sociedad.

Invito a todos los urólogos y residentes a seguir colaborando con nuestra Revista, que nos llena de tanto orgullo.

Saludos afectuosos,

Dra. Paulina Baquedano D.

Presidenta Sociedad Chilena de Urología 2015-2016

ESMERALDA 678 - SANTIAGO, CHILE - FONO FAX: 56-2-2632 2697
e-mail: urolchi@terra.cl - www.urologosdechile.cl

VÍDEOS

Nefrectomia parcial laparoscopica en tumores de polo superior y cara posterior: propuesta quirúrgica

Partial laparoscopic nephrectomy in tumors of the superior pole and posterior face: surgery proposal

Dr. Nagel Martínez Molina[1], Dr. Jose Miguel Campero[1], Dr. Luis Vallejo[1], Dr. Nagel Martínez[1], Dr. Sergio Guzman[1], Dr. Christian Ramos[1], Dr. Eduardo Álvarez[1], Dr. Humberto Chiang[1], Dr. Alfredo Hinrichs[1], Dr. Cristian Palma[1], Dr. Rodolfo Rosenfeld[1], Dr. Gustavo Salgado[1], Dr. Ricardo Susaeta[1], Dr. Juan Fulla[1], Dr. Raul V aldevenito[1], Dr. Norman Zambrano[1]

1. Clínica Las Condes, Santiago - Chile.

Video Presentado en el XXXVI Congreso Chileno de Urología, Viña del Mar, Chile 2014.

RESUMEN

La cirugía parcial de los tumores renales ubicados en el polo superior y cara posterior representan una complejidad técnica agregada, especialmente cuando se utiliza el abordaje laparoscópico. El acceso retroperitoneal, lógico en los tumores de cara posterior, se ve limitado por la restricción que impone el reborde costal a la ubicación de los trocares. Para efectuar una nefrectomía parcial laparoscópica en forma cómoda y segura en tumores ubicados en esta particular situación, proponemos la siguiente solución quirúrgica:

En el lado izquierdo movilizamos el colon descendente exponiendo ampliamente la gerota. Seccionamos el ligamento espleno renal alejando el bazo del campo quirúrgico. En el lado derecho incidimos directamente el peritoneo parietal, accediendo directamente al riñón, aprovechando la amplitud de la corredera parieto cólica derecha.

El primer tiempo, común a todas las NPL, es liberar completamente el riñón de su grasa peri renal dejándolo fijo solo de su hilio. Logrado este paso, se rota el riñón en 180° llevando el polo superior por ventral hacia la ubicación del polo inferior. De esta manera la lesión ahora queda enfrentando al cirujano. (1) Aconsejamos un clampeo en bloque del hilio, con bull dog laparoscópico o pinza Satinsky recta, para evitar comprometer la integridad de los vasos. En un riñón sano, especialmente con un riñón contralateral funcional, un clampeo arterial selectivo o super selectivo no presenta ventajas significativas frente a un clampeo arterial completo y sólo es recomendable en riñones dañados, únicos o con un deterioro global de la función renal. (2,3). Para la resección tumoral utilizamos la técnica de enucleación. Esto nos permite preservar mayor cantidad de tejido renal sin comprometer el resultado oncológico. (4,5) Durante este proceso controlamos las estructuras vasculares y vía urinaria con clips de titanio, evitando efectuar posteriormente una sutura del lecho que potencialmente puede dañar estructuras no visibles. Al completar la resección, atrapamos y aislamos en forma precoz el tumor en una bolsa de PVC para evitar el riesgo de contaminación tumoral.

Rellenamos el defecto quirúrgico con un polímero de celulosa en rollos y hacemos hemostasia con puntos separados de material reabsorbible en un plano. Estos no sobrepasan en profundidad la corteza renal y son fijados mediante clips de polipropileno. La hemostasia efectuada de este modo, evita comprometer arterias de mayor calibre y disminuye el riesgo de daño por isquemia del tejido renal. Antes de ajustar los puntos se aplica gelatina fluida con o sin trombina entre el lecho renal y el rollo de polímero de celulosa. (6,7) Apenas concluida la reparación se efectúa el desclampeo, registrando el tiempo total de isquemia y se reposiciona el riñón en su situación original.

Después de un aseo prolijo, se cubre el riñón con la gerota y se restituye con una sutura continua. Por último, se retira la bolsa con la pieza quirúrgica. En este grupo de 34 pacientes, el estandarizar la técnica propuesta, nos ha permitido desarrollar una nefrectomía parcial laparoscópica resecando la lesión con criterio oncológico en forma cómoda y luego reparar el defecto quirúrgico de manera satisfactoria, disminuyendo el riesgo de complicaciones.

BIBLIOGRAFÍA

1. Joshua R. Kaplan, Peter Chang, Andrew G. Percy, et al. Renal Transposition During Minimally Invasive Partial Nephrectomy: A Safe Technique for Excision of Upper Pole

Tumors . J Endourol 2013;27:1096–1100.
2. Mir, M.C.; Takagi, T.; Campbell,RA, et al. Poorly functioning kidneys recover from ischemia after partial nephrectomy as well as strongly functioning kidneys. J Urol. 2014; 192: 665-700.
3. Brian R. Lane, Inderbir S. Gill, Amr F. Fergany, et al. Limited Warm Ischemia During Elective Partial Nephrectomy has Only a Marginal Impact on Renal Functional Outcomes. J Urol. 2011; 185: 1598-1603.
4. Minervini A., Ficarra V., Rocco F., et al . Simple Enucleation is Equivalent to Traditional Partial Nephrectomy for Renal Cell Carcinoma: Results of a Nonrandomized, Retrospective, Comparative Study. J Urol. 2011; 185: 1604-1610.
5. Mukkamala, A.; Allam, C.L.; Ellison, J.S.; Tumor Enucleation vs Sharp Excision in Minimally Invasive Partial Nephrectomy: Technical Benefit Without Impact on Functional or Oncologic Outcomes. Urol. 2014;83:1294-1299.
6. Nogueira L, Katz D., Pinochet R., et al. Comparision of gelatine matrix-thrombin sealants used during laparoscopic partial nephrectomy. BJUI 2008; 102: 1670-1674.
7. Gill IS, Ramani AP, Spaliviero M et al. Improved hemostasis during laparoscopic partial nephrectomy using gelatin matrix thrombin sealant. Urol. 2005;65:463-466.

CLIC SOBRE VIDEO PARA VER LOS CONTROLES

Este es un pdf interactivo, para que el video se reproduzca automáticamente en Mac, debe visualizar el documento con Adobe Acrobat.

VÍDEOS

Vasovasotomía y Epididimovasostomía: Cirugía Urológica Microquirúrgica

Vasovasostomy and Epididymovasostomy: Microsurgical Urology Surgery

Dr. Felipe Aguila B.; Dr. Juan Pablo Hidalgo V.; Dr. Raúl Valdevenito S.; Dr. Joaquim Sarquella G.; Dr. Cristian Palma C*

** Departamento de Urología Hospital Clínico Universidad de Chile, Departamento de Urología Clínica Las Condes.*

Video Presentado en el XXXVI Congreso Chileno de Urología, Viña del Mar, Chile 2014.

INTRODUCCIÓN

La vasectomía es un procedimiento quirúrgico electivo que pretende obstruir o eliminar una parte de ambos conductos deferentes impidiendo así que los espermatozoides se trasladen de los testículos a los conductos eyaculatorios y es la causa más frecuente de azooespermia obstructiva. Más de 30 millones de parejas en todo el mundo lo utilizan como método anticonceptivo. Se estima que hasta el 6% de los hombres que se han sometido a ella, desean que sea revertida[1], y un 3,5% de hecho se realiza una reversión microquirúrgica mediante vasovasostomía[2] (VV). Dado que la incidencia de la vasectomía está aumentando significativamente, también el número de pacientes que la revierte crece globalmente. La razón más frecuente es el cambio de pareja, aunque muchas hombres mantienen la misma pareja y simplemente desean más hijos. Sólo en Estados Unidos se realizan anualmente entre 600.000 y un millón de vasectomías, de las cuales se estima que 21.000-35.000 son revertidas.

Además de la vasectomía, otras causas de azoospermia obstructiva que requieren reparación mediante microcirugía pueden ser lesiones iatrogénicas de los conductos en diversos tipos de intervención quirúrgica. Estas lesiones pueden ser causadas por deferentovesiculografías previas o por daño accidental durante la cirugía de hernias inguinales, cirugía pelviana o la resección de un hidrocele[3-5]. La reparación de hernias en niños parece ser un factor de riesgo significativo de daño concomitante de los conductos. Matsuda[6] presenta un estudio de 54 pacientes sometidos a esta cirugía en su infancia, de los cuales a 15 se les diagnosticó azooespermia obstructiva como causa de su infertilidad. Las infecciones y traumatismos del tracto urinario como causa de esta azooespermia corregible microquirúrgicamente se consideran una causa poco frecuente de obstrucción[7].

Otra alternativa para conseguir un embarazo después de la vasectomía es la realización de técnicas de reproducción asistida a través de fertilización in vitro mediante inyección intracitoplasmática de espermatozoides (FIV-ICSI) con espermatozoides testiculares. Por lo tanto es necesario comparar las tasas de éxito de la VV con la FIV-ICSI, se ha demostrado que el procedimiento de reversión de la vasectomía no sólo tiene mayor porcentaje de éxitos, sino también un costo menor, la posibilidad de más de un embarazo y por último un riesgo muy reducido de embarazos múltiples en comparación con el 20% de los producidos por tratamientos de reproducción asistida (TRA)[8-10]. Por otro lado, una FIV-ICSI también requiere la realización de un biopsia testicular, por lo que el paciente se enfrentará a prácticamente los mismos riesgos operatorios y comorbilidades que en una VV. Existen algunos factores que podrían ser útiles para determinar la tasa de éxito de la reversión, como el tiempo transcurrido desde la vasectomía, la edad del paciente, la observación de espermatozoides en el extremo testicular del deferente (grado de Silber[13]), y la presencia de granulomas en la anastomosis[11,12]. El objetivo del video presentado en el Congreso fue mostrar las técnicas microquirúrgicas de vasovasostomía (VV) y de epididimovasostomia (EV).

MATERIAL Y MÉTODO

El procedimiento quirúrgico se inicia con la aplicación de anestesia local de ambos cordones espermáticos con lidocaína al 2% más Bupivacaína al 0,5%. El cirujano inicia la intervención con la siguiente técnica: se realizó una incisión longitudinal de 2 cm a cada lado del escroto. Después de identificar, disecar y seccionar los extremos de los vasos deferentes, se inyectó suero fisiológico mediante un cateter 24G en el lúmen del deferente abdominal para certificar su permeabilidad. Se comprobó luego la permeabilidad del deferente testicular observando a través de análisis microscópico la presencia de espermatozoides en el fluido seminal secretado y se evaluó según el grado de Silber. Utilizando el separador de Goldstein y material microquirúrgico básico, se realizó la anastomosis microquirúrgica termino-terminal (Vasovasostomía) realizando 4 puntos cardinales de sutura con un monofilamento de nylon 10-0 no reabsorbible (Alcon®) en la capa mucosa-muscular y de 4 a 6 puntos adicionales con el mismo material para anclar la capa músculo-serosa. Luego se comprueba que la anastomosis quedara libre de tensión. La técnica quirúrgica en la Epididimovasostomía se diferencia en el objetivo, que es

unir el extremo distal del deferente al conducto epididimario en la cabeza del epidídimo.
Todo el procedimiento se desarrollo con un microscopio quirúrgico Carl Zeiss® modelo OPMI.

CONCLUSIÓN

La VV es una técnica efectiva, con buenos resultados, y que además tiene morbilidad similar para el hombre a la que existe tras una biopsia testicular necesaria para la realización de una FIV-ICSI, con la ventaja de eliminar todo riesgo para la mujer. Por último, también presenta un menor riesgo de embarazos múltiples y la posibilidad de conseguir más de un embarazo. Estimamos que estas técnicas deben ser el método de elección para aquellos pacientes que deseen tener hijos después de haberse sometido a una vasectomía.

BIBLIOGRAFÍA

1.- Potts JM, Pasqualotto FF, Nelson D, Thomas AJ Jr, Agarwal A: Patient characteristics associated with vasectomy reversal. J Urol 1999; 161: 1835–1839.
2.- Engelmann UH, Schramek P, Tomamichel G, Deindl F, Senge T: Vasectomy reversal in Central Europe: results of a questionnaire of urologists in Austria, Germany and Switzerland. J Urol 1990; 41: 64.
3.- Parkhouse H, Hendry WF: Vasal injuries during childhood and their effect on subsequent fertility. Br J Urol 1991;67:91–95.
4.- Ross LS, Flom LS: Azoospermia: A complication of hydrozele repair in a fertile population. J Urol 1991;146:852–853.
5.- Sandhu DPS, Osborn DE, Munson KW: Relationship of azoospermia to inguinal surgery. Short communication. Int J Androl 1992;15: 504–506.
6.- Matsuda T: Diagnosis and treatment of postherniorraphy vas deferens obstruction. Int J Urol 2000;7:35–38.
7.- Hendry WF, Levison D, Parkinson CM, Parslow JM, Royle MR: Testicular obstruction: Clinico-pathological studies. Ann R Coll Surg Engl 1990;72:396–407.
8.- Heidenreich A, Altmann P, Engelmann UH: Microsurgical vasovasostomy versus microsurgical epididymal sperm aspiration/testicular extraction of sperm combined with intracytoplasmic sperm injection. A costbenefit analysis. Eur Urol 2000; 37: 609–614.
9- Kolettis PN, Thomas AJ Jr: Vasoepididymostomy for vasectomy reversal: a critical assessment in the era of intracytoplasmatic sperm injection. J Urol 1997; 158: 467–470.
10.- Pavlovich CP, Schlegel PN: Fertility options after vasectomy: a cost-effectiveness analysis. Fertil Steril 1997; 67: 133–141.
11.- Lemack GE, Goldstein M: Presence of sperm in the prevasectomy reversal semen analysis: Incidence and implications. J Urol 1996;155: 167–169.
12.- Bagshaw HA, Masters JRW, Pryor JP: Factors influencing the outcome of vasectomy reversal. Br J Urol 1980;52:57–60.

CLIC SOBRE VIDEO PARA VER LOS CONTROLES

Este es un pdf interactivo, para que el video se reproduzca automáticamente en Mac, debe visualizar el documento con Adobe Acrobat.

CURSO DE RESIDENTES

Clase curso de residentes: Anatomía Patológica

Resident course class: Pathological Anatomy

Dr. Iván Gallegos

Servicio Anatomía Patológica

Los diagnósticos anatomopatológicos permiten tomar decisiones respecto al manejo de variadas patologías urológicas, particularmente en el área oncológica, es por ello que debe existir un entendimiento claro entre lo que se busca al enviar una muestra y lo que se informa posterior a su análisis.

1.- PATOLOGÍA PROSTÁTICA

La forma principal de diagnóstico de cáncer de próstata es por biopsia por punción, cuyo principal protocolo es la toma de muestras por sextantes.
En la manipulación de las muestras, la fijación debe ser realizada lo más pronto posible, haciendo todo lo necesario para evitar retrasos en ello, se debe incluir idealmente 2 cores (no más ni menos) por sextante para favorecer el análisis que hace el patólogo a las muestras. Se debe evitar la manipulación excesiva de las muestras para evitar artefactos.

1.1 Lesiones intraepiteliales

1.1.1. Pin de Bajo Grado: Proliferación intraepitelial, con baja correlación diagnóstica, es decir, no hay claro acuerdo entre patólogos para identificarla claramente, no existe además clara correlación entre este diagnóstico y el riesgo de cáncer, es poco reproducible y no tiene relevancia clínica para el paciente, por lo que generalmente no se informa en biopsias por punción.

1.1.2 Pin de Alto Grado

Se asocia frecuentemente a Cancer, especialmente si hay múltiples cores comprometidos, por lo que en este caso se debe repetir la biopsia. Cuando se encuentra en 1 core el riesgo es similar al que existe si no se encontrara. Se ha observado una disminución de progresión de PIN de alto Grado a Cancer de próstata en las biospsias realizadas desde el año 2000 en adelante (1), esto probablemente se debe al aumento de cores por biopsia.

1.1.3 ASAP (atypical small acinar proliferation)

Se define como una glándula o un grupo de glándulas que presentan atipías arquitecturales o citológicas que no permiten el diagnóstico definitivo de atipía reactiva, adenosis, PIN o carcinoma. Su relevancia radica en que la asociación con Cáncer no ha disminuido en el tiempo, siendo alrededor de 40-45%, por lo que requiere ser rebiopsiado en un breve tiempo.

1.2 Reporte de la Biopsia por punción

Debe incluir en una biopsia positiva para tumor:
- Patrón y puntaje de Gleason.
- Ubicación
- Permeación perineural (indicador de riesgo de extensión extraprostática)
- Extensión extraprostática, que de acuerdo al centro se puede informar como número de cores comprometidos o mm comprometidos del total.
- Otros Hallazgos(ej: Múltiples focos de PIN, prostatitis granulomatosa, etc)

En el informe de foco sospechoso debe mencionarse la realización de inmunohistoquimica.

1.3 Inmunohistoquímica en próstata

Tiene como objetivo marcar células basales, ayudando a determinar la presencia de cáncer en lesiones sospechosas, no claras al diagnóstico histológico. Su uso ha disminuido el diagnóstico de ASAP en el tiempo. Se utilizan distintos marcadores, destacando la citoqueratina de alto peso molecular (HMWC, marcador citoplasmático) y P63 (marcador nuclear), existen también marcadores positivos para citoplasma de carcinomas como la N-acetyl CoA Racemasa.
En un seguimiento realizado a 944 biopsias prostáticas por punción se observó:54% de biopsias negativas para tumor, 35% de carcinoma y 11% de focos atípicos, cuando se aplica inmunohistoquímica a este grupo se resuelve un 89%, por lo que a los focos ASAP debiese realizarse.
Su uso se ha incrementado en el tiempo y en los servicios públicos se cuenta actualmente con la técnica.

1.4 Patología en Prostatectomía Radical

El rol del análisis patológico en la Prostatectomía Radical es: Etapificar, graduar y evaluar los márgenes quirúrgicos, definiendo el pronóstico y tratamiento posterior a la cirugía, por lo que es importante que las técnicas de análisis de las muestras estén estandarizadas, siendo conocidas por el tratante.

La tinta china se utiliza para marcar márgenes, esto se afecta con el daño que pueda presentar la muestra durante su resección, por lo que se debe procurar enviarla en buena condición.
En su procesamiento se separa el ápex y la base y posteriormente se realizan cortes seriados desde el ápex.

El reporte de la prostatectomía debe incluir:
- Tipo histológico
- Score de gleason
- Localización
- Tamaño
- Márgenes quirúrgicos
- Extensión extraprostática.
- Estado de las vesículas seminales
- Estado de los linfonodos

La Academia Internacional de Uropatología recomienda dar los márgenes en relación a una extensión, identificando la zona de margen positivo y la sumatoria de la extensión de éste. En algunos casos se incluye el volumen tumoral.
En el consenso ISUP de 2005, revisadas y mantenidas en 2009 se establece que no se debe informar score de Gleason menor a 5 en biopsias por punción, se sugiere enviar a reevaluación en caso de recibir informes de esta forma.
Se ha aunado criterios respecto a focos cribiformes, siendo clasificados como Gleason 4, lo que provocó un aumento en el diagnóstico de score 7 siendo actualmente el más diagnosticado. Con estas modificaciones el score 3+3 sería curable en el 100% de los casos.

1.5 Patrones Terciaros
Normalmente en el score de Gleason se informa los dos patrones más frecuentes, en el consenso actual en las biopsias por punción el patrón secundario pasa a ser el de mayor grado, independiente del porcentaje presente. Este criterio no está aceptado en los informes de las prostatectomías radicales, donde se sigue informando los 2 mas frecuentes. Si existen cores o nódulos con distintos patrones se informan por separado.

1.6 Genes de fusión
Los genes de fusión se forman cuando dos cromosomas o porciones de un mismo se fragmentan, cambiando de posición y dan lugar a genes nuevos (quiméricos). Estos genes han sido caracterizados en diversos tipos de cáncer, pero hace poco tiempo en carcinomas.
La existencia de estos genes ha contribuido en el diagnóstico de Cáncer de Próstata, ya que no se han observado en tejido sano, existiendo algunos de ellos específicos, como el ERG. En un estudio realizado en Chile se observó un 66% de expresión de la proteína ERG en pacientes con Cáncer de próstata., siendo similar a lo descrito en la literatura internacional. Si bien se ha observado una discreta asociación en la presencia de estos genes y el estadio clínico, la evidencia señala que su hallazgo no es un factor predictivo de progresión de enfermedad a estadios más avanzados.

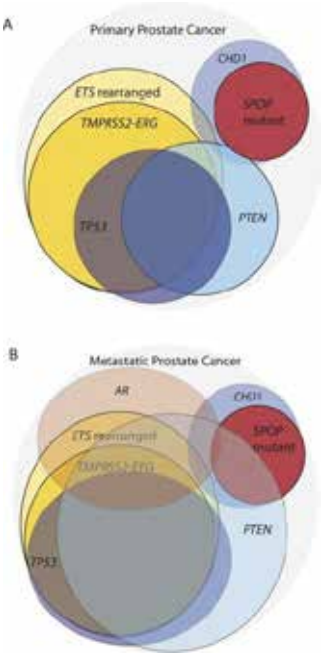

2.- TUMORES UROTELIALES

2.1 Tumores papilares
La clasificación utilizada actualmente es la del 2004 de la OMS :
- Papiloma
- NUPBPM
- Carcinoma de Bajo Grado
- Carcinoma de Alto Grado

2.1.1 Papiloma Urotelial Exofítico
Ocurre en menos del 1% de los tumores uroteliales, principalmente en hombres menores de 50 años, se ubican cerca de los orificios ureterales, es de baja recurrencia y generalmente no progresan. Histológicamente se caracterizan por un delgado tabique vascular, urotelio de aspecto normal, identificándose células "en paraguas" tipo apocrinas o mucinosas.

2.1.2 NUPBPM
Neoplasia de tipo papilar en que se observa mayor proliferación del epitelio, el cual tiene características atípicas leves. En la clasificación de 1973 correspondía a las lesiones Grado I, aún es un diagnóstico que ha costado asimilar dado lo reciente. Mide de 1 a 2 cms. la edad promedio de aparición es 65 años, predominan en hombres, tienen una tasa de recurrencia de 47%, y progresión de 8%.

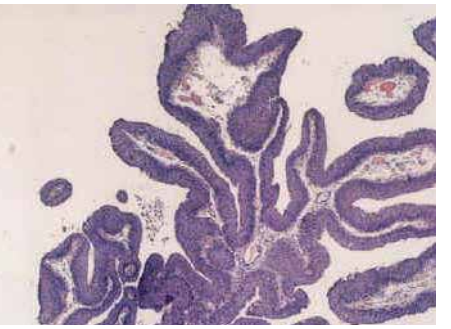

2.1.3 Carcinoma urotelial de bajo grado

Neoplasia de tipo papilar con alteraciones estructurales y citológicas reconocibles, pero no acentuadas. Corresponde la mayoría a los grado II en la clasificación antigua.

La edad promedio de presentación es 70 años. Se observan papilas alargadas, tamaños tumorales más grandes, alrededor de un 20% multifocales, con ramificaciones ; los núcleos son mas grandes, la cromatina es de aspecto vesiculoso, con nucléolos en su interior, identificándose mitosis a cualquier nivel. Tienen una recurrencia de 50%, progresión 10% y mortalidad 5% a 10 años.

2.1.4 Carcinoma urotelial papilar de alto grado

Neoplasia con evidente desorden arquitectural con moderada a intensa atipía citológica. Corresponde a todos los grados G3 y algunos G2 de la clasificación antigua. Se observa fusión de papilas, núcleos pleomorficos, frecuentes mitosis, con importante aneuploidía (sobre un 90%).

Se acompaña frecuentemente de carcinoma in situ en la periferia, la recurrencia es de 65 a 85%, tasa de progresión de 20 a 52%y mortalidad de 35%.

Destaca citología positiva de orina en este tipo de tumores, dado un numero importante de células que se desprende hacia el lumen vesical debido a la poca expresión de proteínas de adhesión.

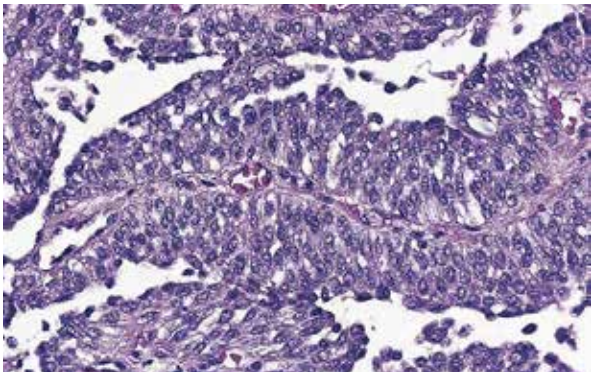

2.2 Genética

Los tumores de bajo grado presentan generalmente una genética estable, es decir sus alteraciones son pocas, no así los de alto grado, carcinoma in situ e invasores donde se observa un gran número de alteraciones genéticas.

Se ha realizado estudios para identificar ciertos marcadores en tumores superficiales que puedan predecir el riesgo de recurrencia, pero ninguno ha mostrado consistencia en ello. En los carcinomas invasores se identifican variables que le confieren peor pronóstico: multifocalidad, tamaño mayor a 3 cms, extensión extravesical, compromiso de orificios ureterales y metástasis linfáticas. Los tipos histológicos de peor pronóstico son: las variables sarcomatoides, de células pequeñas, linfoepitelioma y micropapilar. Las permeaciones vasculares confieren un mal pronóstico a los tumores que muestran compromiso de lámina propia.

Para lograr resultados adecuados, la citología urinaria en tumores de vejiga requiere un procesamiento por medio de cito spin, que es una centrífuga citológica controlada por microprocesadores, dado que es una citología de baja celularidad.

3.- CARCINOMA DE CÉLULAS RENALES

3.1 Carcinoma de células claras

Es el más frecuente. Actualmente la forma de diagnosticarlo es por hallazgo imagenológico. El grado nuclear de Fuhrman es el factor pronóstico mas importante, dentro del mismo estadio, se calcula según la zona de mayor grado.

Se ha observado en pacientes con tumores de células renales deleciones en el brazo corto del cromosoma 3, similares a las encontradas en pacientes con Síndrome de Von Hippel Landeau. Macroscópicamente estos tumores son muy heterogéneos, con importantes variaciones en tamaño, se caracterizan por un color amarillo marcado, con involución central, que ha mutado a tejido conectivo. A la microscopía se visualizan células con citoplasma amplio, dado el alto contenido lipídico, el que se pierde al procesamiento histológico, mostrándose vacías (claras).

3.2 Carcinoma papilar

Tumores formados característicamente por papilas que están compuestas por un eje conjuntivo vascular rodeado de células tumorales.

Existen 2 tipos:

- El tipo 1 con células pequeñas, de escaso citoplasma y con tinte basófilo, de bajo grado de Fuhrman, teniendo un mejor pronóstico al seguimiento.
- El tipo 2 de células de mayor tamaño, con nucléolos más prominentes y citoplasma eosinófilo, generalmente de Fuhrman 3.

Genéticamente también son diferentes, ya que expresan distintos tipos de proteínas, además se observa un importante desbalance cromosómico en el tipo 2.

Macroscópicamente el tipo 1 se ve redondeado, de tamaño pequeño, amarillo dado el alto contenido lipídico de sus células, llamados histiocitos espumosos. El tipo 2 es de mayor tamaño, heterogéneo, con áreas de necrosis blanda, que se produce por un recambio celular importante.

3.3 Carcinoma cromófobo

Se caracteriza porque las células tienen citoplasmas grandes con membranas citoplasmáticas reforzadas y núcleos binucleados e hipercromáticos. Macroscopicamente se ve muy similar al oncocitoma, color café caoba, redondeados, bien delimitados.

Representa el 5% de los casos, teniendo similar frecuencia en hombres y mujeres, es el de mejor pronóstico.

Su diagnóstico se apoya en ciertas técnicas como: Hierro coloidal de Hale y en técnicas de inmunohistoquímica como citokeratina 7 (CK7).

3.4 Carcinoma sarcomatoide rabdoide

En el Carcinoma de células renales la presencia de un componente sarcomatoide le confiere un mal pronóstico, siendo peor a mayor porcentaje de componente. Esto ocurre en un 1 a 6 % de los carcinomas de células

claras., aunque pueden aparecer en cualquier subtipo. Se plantea que la presencia de este componente sería una pérdida de la diferenciación tumoral, mas que un subtipo diferente.

3.5 Carcinoma de Ductos Colectores

Infrecuente, frecuencia menor del 1%, tiene compromiso medular, debuta en personas jóvenes y generalmente es metastásico al momento de su diagnóstico, pese a que el primario sea de pequeño tamaño. Macroscópicamente es blanquecino, de bordes poco definidos. Microscópicamente es túbulopapilar, de alto grado nuclear y desmoplasia. Su principal diagnóstico es el tumor de pelvis renal, por lo que se usa inmunohistoquímica para diferenciarlo, siendo positivo para CK34B12

En el último consenso de la sociedad internacional de patología urológica ISUP año 2013 se identificaron ciertas entidades histológicas nuevas:

- Carcinoma multiloculado de Células Renales: se ha reconocido como una nueva entidad, de bajo potencial maligno, ya que su curso natural es diferente al carcinoma de células renales, no presentando mortalidad ni diseminación. Se debe diferenciar de los carcinomas de células renales que tienen involución quística, y de los que tienen involución quística necrótica. Macroscópicamente no se observan áreas sólidas en estas lesiones. En la microscopía se observan quistes revestidos de células claras, generalmente de bajo grado nuclear.
- Carcinoma Medular: muy raro, sólo 37 casos publicados, afecta a pacientes pediátricos y jóvenes de 10 a 40 años, se asocia a anemia de células falciformes, es de ubicación central, blanquecino, con zonas hemorrágicas, poco circunscrito, de células eosinófilas con nucleos claros y nucléolos prominentes, que infiltran glomérulos y túbulos, es de muy mal pronóstico, sobrevida promedio 15 semanas post cirugía.
- Carcinomas Asociados a Translocación: los tumores renales que se asocian a cambios genéticos principalmente afectan a gente joven, el mas conocido es el xp 11.2. Macroscópicamente son similares a los carcinomas de células claras, sin embargo su histología e inmunohistoquímica difieren ya que tienden a formar papilas , presentando en su interior calcificaciones llamadas cuerpos de psammoma y tiñen con marcadores distintos al carcinoma de células claras convencional. La certificación de este tipo de tumores de hace por técnicas moleculares, la cual actualmente no se dispone en Chile.
- Clear Cell Tubulo Papillary Carcinoma: esta variante se conoció previamente como tumor angiomiolipomatoso. Corresponde a tumor de células claras que forma túbulos y papilas, tienden a ser de buen pronóstico. Morfologicamente se caracteriza porque las células claras de bajo grado que presentan el núcleo lejos de la base estromal.
- Carcinoma Mucinoso Tubular y de Células Fusiformes: Tumor de buen pronóstico, se presenta en personas mayores,morfológicamente pequeños, redondos, bien delimitados, de aspecto mucinoso debido a una rica matriz de polisacáridos, microscópicamente de aspecto fusiforme, con escaso citoplasma y nucleo de bajo grado, la mucina tiñe con alcian blue, así como con CK 18 y 19.
- Carcinoma de células renales túbulo quístico: Se describió inicialmente como una variable de bajo grado del carcinoma de túbulos colectores, es cercano a la zona medular, con características de buen pronóstico, bien delimitado, con aspecto de “esponja”, su tamaño varía entre los 2 y 17 cms, presenta componente tubular y quístico, simulando al carcinoma variante multiquística, pero con túbulos más pequeños, es un tumor indolente.
- Carcinoma de células renales asociado a enfermedad quística adquirida: se presenta en pacientes con enfermedad renal terminal, su presentación es como nódulo en el seguimiento de pacientes con enfermedad renal terminal, es multifocal en alrededor del 50% de los casos y bilateral en un 20%, es de buen pronóstico. Su aspecto morfológico es de células rosadas, pero con múltiples quístes.

El aportar los antecedentes clínicos de manera completa, mantener una comunicación adecuada, un conocimiento básico de anatomía patológica y consensuar los datos relevantes en el informe, permitirá lograr un diagnóstico más acabado, yendo en directo beneficio del paciente.

TRABAJO DE INGRESO

Tratamiento de la Incontinencia Urinaria de Esfuerzo Secundaria a Cirugía Prostática, con el uso de un Cabestrillo Suburetral Transobturador

Retrourethral Transobturator Sling for the Treatment of Male Stress Urinary Incontinence After Prostate Surgery

Dr. Rodrigo Campos P.

Hospital del Trabajador.

RESUMEN

INTRODUCCIÓN: Los pacientes que presentan una incontinencia urinaria de esfuerzo (IOE) secundaria a una cirugía prostática, pueden llegar a experimentar un severo deterioro de su calidad de vida. Debido a esto, se han desarrollado distintos dispositivos para recuperar la continencia con diversos resultados. El objetivo de este trabajo es presentar la experiencia inicial con el uso de un cabestrillo suburetral transobturador, en hombres con una IOE secundaria a una cirugía prostática.
MATERIAL Y MÉTODOS: Se presenta una serie de 16 pacientes portadores de una IOE de diversa magnitud secundarias a una cirugia prostatica, en los cuales se utilizó un cabestrillo suburetral transobturador para la corrección de ésta, entre Noviembre de 2008 y Abril de 2011. Todos los pacientes fueron evaluados clínica y cistoscopicamente previo a la cirugía, también se cuantifico el Nº apósitos/día y el volumen de escape de orina en 24 horas (Pad-test). El seguimiento post-operatorio se realizo de similar manera. RESULTADOS: Con una mediana de seguimiento de 14 meses (rango 6-30), la tasa de éxito de la serie completa fue de un 63% (38% curación y un 25% mejoría). Para los pacientes con una IOE leve-moderada la tasa de éxito fue de un 100% (60% curación y un 40% mejoría). La presencia de una IOE severa se asocio con un fracaso para este tipo de cirugía ($p < 0.0001$). El Nº apósitos/día y el volumen de escape en 24 horas de los pacientes con una IOE leve-moderada disminuyo significativamente en el post-operatorio ($p < 0.005$). No hubo complicaciones intra-operatorias, así como tampoco durante el seguimiento. CONCLUSIONES: El cabestrillo suburetral transobturador es un procedimiento seguro y efectivo para el manejo de la IOE leve-moderada. Los pacientes con IOE severa no se beneficiaron con su uso. Se requiere de un seguimiento mayor para evaluar sus resultados a mediano y largo plazo.

Palabras clave: Incontinencia de orina, Próstata, Técnica sub uretral.

ABSTRACT

PURPOSE: Patients in whom stress urinary incontinence (SUI) develops after a prostate surgery experience a significant decrease in quality of life. For this reason, several treatment options have been developed to recover continence, with varying success. The aim of the study was present the initial experience with the use of the retrourethral transobturator sling for the treatment of male SUI after prostate surgery. MATERIAL AND METHODS: A prospective evaluation was conducted on 16 patients with mild to severe SUI secondary to a prostatic surgery, in whom a suburethral transobturator sling was implanted between November 2008 and April 2011. All patients were evaluated preoperatively and postoperatively by medical history, 24-h pad test, daily pad use and a cystoscopy. RESULTS: After a median follow-up of 14 months (range, 6–30) the incontinence success rate for overall series was 63% (38% cure and 25% improved). The incontinence success rate for mild to moderate SUI patients was100% (60% cure and 40% improved). Severe SIU was associated with worse results for this surgery ($p < 0.0001$). The 24-h pad test and the daily pad use test decreased significantly during the follow-up in the mild to moderate SUI group ($p < 0.005$). Neither operative complication nor post-operative complication was noted during follow-up. CONCLUSIONS: Placement of a retrourethral transobturator sling is a safe and effective procedure for patients with mild to moderate SUI. In not recommended for patients with severe SUI. Longer follow-up is required to assess long-term efficacy.

Keywords: Incontinencia urinaria de esfuerzo, prostatectomía radical, cabestrillo trans-obturador.

INTRODUCCIÓN

La incontinencia de orina de esfuerzo (IOE) secundaria al tratamiento del cáncer de próstata o al tratamiento de la patología benigna prostática, representa una seria y compleja situación, comprometiendo en forma significativa la calidad de vida del paciente [1].

La incidencia de IOE después de una prostatectomía radical (PR) varía entre 2.5 y 33 % dependiendo de su definición, tiempo de medición, edad de los pacientes, periodo de estudio y tipo de cirugía [2-6]. La mayor parte de estos pacientes se manejaran de forma conservadora entrenando la musculatura del piso pélvico, pero algunos autores han estimado que entre un 6% a un 20% requeriría de una cirugía para resolver su problema [7, 8], actualmente la tasa real de pacientes que reciben un tratamiento es desconocida, aunque se estima que sería cercana al 10% [7].

Por otro lado, la incidencia de IOE secundaria a una resección trans-uretral de próstata (RTU-P) es menor que la descrita para la PR, siendo en el post-operatorio inmediato alrededor de un 9% [10], bajando a un 1%, al año post cirugía [11].

Para el tratamiento de la IOE secundaria, están descritas diferentes técnicas quirúrgicas de reparación, como el tratamiento endoscópico con el uso de material inyectable, la compresión uretral extrínseca con el uso de material orgánico (musculo o fascia) o material sintético (fascia sintética, balones para-uretrales y mallas de distinto tipo) y el uso de mecanismos más elaborados y complejos como el esfínter urinario artificial (EUA). De todos los sistemas existentes, el EUA a demostrado los mejores resultados [12], siendo considerado el tratamiento "gold standar" independiente de la magnitud de la incontinencia, existiendo varias publicaciones que demuestran su eficacia y seguridad [12-14], pero éste es un procedimiento complejo que requiere de un urólogo entrenado y de un paciente motivado y con cierta destreza manual [15], de un alto costo económico y que no está exento de complicaciones [9]. Por estos motivos, se han ido desarrollando nuevos dispositivos más simples, menos invasivos, mas económicos y con resultados prometedores, permitiendo que más pacientes y urólogos puedan acceder y ofrecer respectivamente estos tratamientos, en este sentido, recientemente se ha reportado que en los últimos años, se ha incrementado en un tercio la tasa de cirugías correctoras de IOE en hombres en los Estados Unidos, permaneciendo relativamente estable la tasa inserción de EUA [16].

El objetivo de este trabajo es presentar la experiencia en el uso de un sling suburetral transobturador, en el tratamiento de pacientes portadores de una IOE por falla esfinteriana secundaria a una cirugía prostática.

MATERIAL Y MÉTODOS

Se presenta una serie prospectiva de pacientes portadores de una IOE de diversa magnitud en los cuales se utilizó un cabestrillo suburetral transobturador (AdVance®) para el tratamiento de su IOE secundaria a una cirugía prostática.

Los procedimientos fueron realizados en Clínica Indisa y en el Hospital Santiago Oriente entre Noviembre de 2008 y Abril de 2011 por un solo cirujano. Todos los pacientes recibieron una evaluación clínica previo a la cirugía, así como la cuantificación del Nº apósitos usados/día y el volumen de escape de orina en 24 horas (Pad-test), además se les realizó una cistoscopia donde se evaluaba la función esfintereana y se constataba la incontinencia con maniobras de Valsalva.

El seguimiento postoperatorio de los pacientes se realizó a los 15 días, 1 mes, 3 meses, 6 meses y luego cada 6 meses, siendo evaluados clínicamente, con el Nº apósitos/día y con la medición del volumen de escape de orina en 24 horas (Pad-test), ademas al mes y tercer mes de seguimiento se les realzo un urocultivo y una ecografia vesical para evaluar presencia de una infeccion urinaria y de residuo post miccional respectivamente.

Se definió "IOE leve" a un escape de orina menor o igual a 150 cc/día (peso del apósito medido en gramos), "IOE moderada" a un escape de orina entre 151 cc/día y menor o igual a 300 cc/día y "IOE severa" a un escape mayor de 300 cc/día, a su vez se definió "curación" el no presentar escape de orina, "mejoría" un escape inferior al 50% del escape pre cirugía y "falla" si la condición del paciente era igual a la previa de la cirugía.

No se analizaron los resultados de cuestionarios sobre calidad de vida ya que en los primeros 5 pacientes de la serie no se disponia de esta herramienta, tampoco se realizo estudio urodinamico en estos pacientes ya que no se disponia de esta herramienta.

Para evaluar la asociación entre la presencia de una IOE severa o de una radioterapia previa con los resultados de esta cirugía, se utilizó la prueba de chi-cuadrado. Para la evaluación del status pre-cirugía vs. el post-cirugía de los pacientes con una IOE leve-moderada, se utilizó la prueba pareada de t-student. Un valor de $p < 0,05$ fue considerado significativo para todos los análisis. El análisis estadístico se realizó a través del programa SAS 9.2 (SAS Institute, Cary, NC).

TÉCNICA QUIRÚRGICA

En todos los pacientes, el procedimiento se realizó bajo anestesia regional y profilaxis antibiótica con cefazolina 1 gr. endovenoso, además se descartó previo a la cirugía la presencia de una infección urinaria y de trastornos de coagulación o deficiencia inmunológica con un urocultivo, pruebas de coagulación y un hemograma.

El paciente es colocado en posición de litotomía forzada con las piernas en un ángulo de 90º se rasura el área perineal y se instala una sonda Foley 18 fr.

Se realiza una incisión perineal de 5 cm aprox. entre escroto y ano, luego se continua en profundidad a través de la fascia de Colles, hasta alcanzar el músculo bulbo-esponjoso, éste se abre en su rafe medio y se diseca hacia ambos lados logrando separar del cuerpo esponjoso. A continuación se debe liberar el cuerpo esponjoso hacia distal y hacia proximal, esto se logra seccionando el tendón central del perineo para liberar completamente el bulbo permitiendo así una movilidad completa de éste.

Luego mediante una disección roma se debe ubicar el ángulo que se forma entre el cuerpo esponjoso y la rama isquiopubiana por sobre la membrana perineal y a ambos lados del cuerpo

esponjoso (por donde deberá pasar nuestra aguja).
A continuación debe realizarse una incisión de 1 cm. sobre cada agujero obturador a unos 2 cm. por debajo del tendón del aductor largo y que bordee la rama púbica inferior. Luego se introduce la aguja el cual siempre debe estar a unos 45º del plano sagital del paciente durante todo su recorrido manteniendo un eje de rotación constante. Al pasar la aguja se deben notar claramente dos saltos, uno cuando la aguja penetre en el músculo recto interno y otro cuando penetre en la membrana del obturador, la aguja debe seguir la superficie posterior de la rama isquiopubiana. La punta del dedo índice debe palpar la punta de la aguja mientras está por debajo de la membrana perineal, ésta debiera pasar por la membrana perineal medial al músculo isquiocavernoso, lateral al cuerpo esponjoso y justo por debajo del nivel donde la uretra pasa por la membrana perineal, cuando se comprueba la correcta posición de la aguja se atraviesa la membrana perineal haciendo fuerza siempre contra nuestro dedo índice, a continuación se realiza el procedimiento en el lado opuesto. A continuación se une la malla a los extremos de las agujas y éstas se retiran siguiendo su misma trayectoria hasta observar que la malla sobrepasa el nivel cutáneo. Antes de tensar la malla se debe fijar la malla a la línea media del cuerpo esponjoso con Monocryl 3-0 con dos puntos hacia proximal (a altura donde se insertaba el tendón central ya seccionado) y dos hacia distal.
Al tensar la malla, la uretra se situará aproximadamente a una distancia de 2 a 4 cm. en posición proximal y elevará la membrana perineal. Antes de tensionar completamente la uretra se deberá colocar un cistoscopio y bajo visión terminar de traccionar la malla hasta observar una coaptación completa de la uretra.
Para completar la cirugía se coloca una sonda Foley 12 Fr. y ce cierra por capas la incisión perineal y las incisiones cutáneas. La sonda Foley se retira entre 12 - 24 horas posteriores a la cirugía y previo al alta.

RESULTADOS

La serie esta compuesta de 16 pacientes La mediana de seguimiento de la serie es de 14 meses (6 – 30) y la edad promedio fue de 64 años (47-79). De los 16 pacientes de la serie, 11 son secundarios a una PR, de los cuales 2 tenían una radioterapia complementaria, además un paciente tenía una cirugía fallida con el uso de balones para-uretrales (ProAct®) y un paciente una cirugía fallida con un AdVance®, 4 pacientes son secundarios a una RTU de próstata y 1 paciente a una prostatectomía simple (PS). (Ver tabla 1)
La tasa de éxito (curación + mejoría) de la serie completa fue de un 63% (10 pacientes) al último control de seguimiento respectivamente. Al realizar el análisis por severidad de IOE, la tasa de éxito para los pacientes que presentaban IOE leve, fue de un 100% (2 pacientes, 100% curación), para los pacientes con una IOE moderada la tasa de éxito tambien fue de un 100%, 50% curación (4 pacientes) y 50% mejoría (4 pacientes). De los pacientes con diagnóstico de IOE severa (6 pacientes),

Variable	Valor
Edad (años)	
Promedio (rango)	64 (47-79)
Cirugía *N°* (%)	
Prostatectomía radical abierta	9 (56.3)
Prostatectomía radical laparoscópica	2 (12.5)
RTU-P	4 (25)
Prostatectomía simple (PS)	1 (6.2)
Tratamientos previos *N°* (%)	
Radioterapia	2 (12.5)
ProAct®	1 (6.2)
AdVance®	1 (6.2)
Apósitos/día *N°*	
Promedio	4.5
Mediana	5 (1-7)
Grado de IOE *N°* (%)	
Leve	2 (12.5)
Moderada	8 (50)
Severa	6 (37.5)

Tabla 1: Características pre-operatorias de la serie.

dos presentaron una mejoría transitoria post cirugía, pero a los 6 meses de seguimiento estaban nuevamente incontinentes, al último control todos estos pacientes se encuentran en condiciones similares a las pre-quirúrgicas (Ver tabla 2).
En el análisis por etiología de la IOE, en los pacientes post PR la tasa de éxito fue de un 55% (3 pacientes estaban curados y 3 presentaban mejoría) y la tasa de falla fue de un 45%, todos los pacientes que presentaron una falla tenían una IOE severa, además 2 pacientes tenían una radioterapia previa.
En los pacientes que presentaban una IOE posterior a una cirugía prostática benigna (5 pacientes), el 60% presentaron una curación (3 pacientes) y el 20% una mejoría (1 paciente) (ver tabla 3).
La presencia de una IOE severa se asocio con un mayor fracaso de la cirugia ($p < 0,0001$), en los pacientes con una radioterapia previa, no se encontro una asociación estadísticamente significativa para un fracaso de la cirugía ($p = 0.051$).
En los pacientes con una IOE leve-moderada tanto el promedio y mediana del número de apósitos y del volumen de escape de orina en 24 horas disminuyó considerablemente posterior a la cirugía ($p < 0,001$ y $p < 0.0002$, respectivamente) (ver tabla 4).
De los 2 pacientes que presentaban una cirugía uretral por vía perineal previamente, ambos fueron operados sin incidentes, no observando lesiones secundarias del procedimiento anterior.
No se presentaron complicaciones intra-operatorias, como tampoco post-operatorias durante el seguimiento.

DISCUSIÓN

El cabestrillo suburetral transobturador (AdVance®) fue diseñado e introducido por la American Medical Systems (Minnetonka, MN, USA) en el año 2006, ofreciendo un mecanismo simple y funcional para el tratamiento quirúrgico de la IOE secundario

	Serie completa	Pctes. con IOE leve	Pctes. con IOE mod.	Pctes. con IOE severa
Numero	16	2	8	6
Tasa de éxito*	63% (10)	100% (2)	100% (8)	0% (0)
Tasa de curación	38% (6)	100% (2)	50% (4)	0% (0)
Tasa de mejoría	25% (4)	---------	50% (4)	0% (0)
Tasa de falla	37.5% (6)	--------	0% (0)	100% (6)

* Tasa de éxito = Tasa de curación + Tasa de mejoría.

Tabla 2: Resultados de la serie al último control.

	Serie completa	Pctes. 2° PR	Pctes. 2° RTU-P	Pctes. 2° PS
Numero	16	11	4	1
Tasa de éxito*	63% (10)	55% (6)	75% (3)	100% (1)
Tasa de curación	38% (6)	27.5% (3)	50% (2)	100% (1)
Tasa de mejoría	25% (4)	27.5% (3)	25% (1)	-------
Tasa de falla	37.5% (6)	45% (5)	25% (1)	-------

* Tasa de éxito = Tasa de curación + Tasa de mejoría.

Tabla 3: Resultados de la serie según cirugía prostática al último control.

Variable	Pre-operatorio	Post-operatorio	Valor *P*
Apósitos/día *N*			
Promedio	4.5	0.4	< 0.0001
Mediana (rango)	5 (1-7)	0 (0-1)	< 0.0002
Volumen de escape (cc)			
Promedio	227	25	< 0.0001
Mediana (rango)	280 (150-300)	0 (0-100)	< 0.0002

Tabla 4: Resultados de pacientes con IOE leve-moderada al último control.

a una PR. El mecanismo de acción descrito para este tipo de cabestrillo es el de producir el reposicionamiento de la uretra proximal en su posición anatómica normal, pérdida producida por efecto de la cirugía, permitiendo así el adecuado funcionamiento del mecanismo esfinteriano [17], pero para lograr este resultado, deben existir dos requisitos básicos: una buena movilidad uretral y una función residual aceptable del complejo esfínteriano intrínseco (uretra membranosa); función disminuida, producida por la pérdida, o una laxitud patológica de las estructuras que dan sostén al complejo esfinteriano (esfínter intrínseco) después de una PR [18]. (medible sólo con un estudio urodinamico).

Un aspecto destacable del mecanismo de acción (reposicionamiento uretral) de este cabestrillo, es el que no produciría una compresión de la uretra, a diferencia de los otros tipos de dispositivos disponibles, evitando así que se produzca una lesión uretral, estudios urodinámicos realizados pre y post cirugía, muestran que no hay cambios en la presión miccional del detrusor, en el volumen urinario residual y en los flujos miccionales máximo y promedio, pero si evidenciando un incremento de la presión de punto de escape con Valsalva [19, 20], demostrando el carácter no obstructivo del cabestrillo suburetral trans-obturador.

Desde su introducción, son varias las publicaciones que reportan resultados promisorios a corto y mediano plazo con el uso del cabestrillo suburetral transobturador, con tasas de curación que van desde un 51% a un 73% [17, 19, 21, 22] y tasas de éxito (tasa de curación + tasa de mejoría) que alcanzan incluso hasta un 90% [21], sin embargo se ha sugerido que estas tasas pudieran disminuir con seguimientos más largos. En este sentido, recientemente Li y cols. [24] muestran con una mediana de seguimiento de 24 meses, un descenso de su tasa de curación y de éxito de un 51% a un 40% y de un 87% a un 63% respectivamente al compararlas con sus resultados preliminares.

En el presente trabajo se presenta una serie de 16 hombres con una IOE desde leve a severa, con una tasa de éxito de la serie completa de un 63%, mostrando claramente mejores resultados los pacientes con una IOE leve (100% curación) y los con una IOE moderada (60% curación y 40% mejoría) que los pacientes con una IOE severa (100% falla). Además los pacientes con una IOE leve a moderada en conjunto mejoraron considerablemente su número de apósitos/día y el volumen de escape urinario en 24 horas al comparar el estado pre operatorio con el post operatorio ($p< 0.005$), lo cual es comparable con las cifras publicadas por otros autores [17, 19, 21-27].

De los pacientes con una IOE secundaria a una PR, la tasa de éxito fue sólo de un 55% con un 45% de falla, al respecto creemos que la explicación para esta elevada tasa de falla radica en que todos estos pacientes tenían una IOE severa previo a la cirugia (factor asociado a una mayor tasa de falla en esta serie) y al hecho que 2 de estos pacientes, además habían recibido una radioterapia previa, dos factores con los cuales se han asociado pobres resultados para este tipo de cirugía [22, 25, 28]. El primero porque indicaría una falla completa del mecanismo esfinteriano y la segunda por la inmovilidad uretral que se produciría secundario a la radioterapia, como se discutió previamente, los dos requisitos básicos para el éxito de este tipo de cirugía.

Otro factor a destacar de la serie es que en ella 5 pacientes presentaban una IOE secundario a una cirugía prostática benigna (4 RTU-P y 1 PS) de los cuales, 3 pacientes presentaron una curación y 1 paciente una mejoría. Resulta llamativo que el cabestrillo suburetral transobturador tenga buenos resultados en pacientes con una IOE secundaria a una cirugía por patología benigna ya que el diseño y mecanismo de acción propuesto para éste, no responden al mecanismo fisiopatológico por el cual estas cirugías producen la incontinencia, por lo que deja la abierta la pregunta a si el reposicionamiento del esfínter es la única explicación para la corrección de la IOE o si también existe algún efecto obstructivo (compresivo) sobre la uretra.

Puede resultar llamativo que la serie no presente complicaciones quirúrgicas o durante su seguimiento, pero creo que esto se debe a dos motivos, a la baja tasa de complicaciones del cabestrillo suburetral transobturador asociado a la poca complejidad de éstas y a lo pequeño del tamaño muestral. En relación a las complicaciones, este tipo de cabestrillo presenta tasas de complicaciones menores que la de los otros dispositivos disponibles para tratamiento de la IOE en hombres [29, 30], siendo la más frecuente la retención urinaria inmediata post cirugía, con tasas entre un 0% y un 21% [22, 30], la cual requiere solo de medidas conservadoras para su recuperación. Otras complicaciones descritas para este procedimiento son el dolor perineal persistente, la infección de la herida operatoria y la infección urinaria, todas complicaciones con una tasa menor al 0.5% [30]. Sólo existen dos casos anecdóticos de perforación uretral producido por el cabestrillo suburetral transobturador descritos en la literatura, uno diagnosticado durante el operatorio secundario a un error en la colocación de éste [30] y otro caso de erosión y transección de la uretra diagnosticado 5 meses post operatorio [31].

Al comparar este tipo de cabestrillo con los otros dispositivos disponibles en el mercado para el tratamiento de la IOE, en general se puede concluir que las tasas de éxito son comparables, la ventaja radica a nuestro juicio, en que las tasas de complicaciones son más bajas y de escasa complejidad (como se discutió previamente). Por ejemplo para los cabestrillos ajustables se reportan tasas de dolor perineal persistente de hasta un 15% y de retiro del cabestrillo debido a una lesión uretral, o vesical, o de pared abdominal o por infección de un 8% a 12% [32-33], para los cabestrillos con anclaje óseo a su vez se reportan tasas de dolor perineal de hasta un 76%, aumento de residuo post miccional en un 12% y retiro del cabestrillo por erosión, infección o perdida del anclaje óseo entre un 5% y 15% [34, 35]. Con el uso de los balones para-uretrales, también se describen tasas de éxito similares, aunque se requiere de varios ajustes post operatorios para alcanzarlas [36] y al igual que los cabestrillos anteriores presenta complicaciones importantes, como perforación vesical, perforación uretral, migración o ruptura de los balones y sangrado post operatorio, en tasas que varían entre un 16% y un 24% [36]. También está descrito el tratamiento endoscópico con inyecciones peri-uretrales de

material de depósito, aunque no presentan complicaciones de importancia, sus tasas de éxito son menores al 50% a corto plazo [37] y cercano al 10% a largo plazo [38], por lo que requieren de varias repeticiones dado su corto efecto aumentando su costo de forma importante.

Entre todos los dispositivos disponibles en la actualidad, el EUA es el que presenta los mejores resultados para el tratamiento de la IOE, con tasas de éxito entre un 80% a un 85% [39], sin embargo este es un procedimiento quirúrgicamente complejo, de alto costo económico y que requiere de una participación activa del paciente para su manejo, no exento de complicaciones y con tasas de revisión cercanas a un 25% [40] y de remoción entre 7% a 17 % [39].

No existe un tratamiento único e ideal para tratar esta patología, para cada paciente portador de una IOE secundaria a una cirugía prostática, el urólogo debe evaluar la mejor alternativa disponible considerando la magnitud de la incontinencia, los beneficios vs. complicaciones y los costos económicos de cada una de las alternativas disponibles en la actualidad, permitiendo así recuperar la continencia y mejorar así, la calidad de vida de los pacientes.

CONCLUSIÓN

El cabestrillo suburetral transobturador debiera considerarse como una alternativa de primera línea para el manejo de la incontinencia urinaria leve a moderada secundaria a una cirugia prostatica. Es un procedimiento mínimamente invasivo, de fácil instalación y de muy baja morbilidad.

No se recomienda su uso en pacientes con IOE severa. Se requiere de un seguimiento mayor para evaluar sus resultados a mediano y largo plazo.

BIBLIOGRAFÍA

1. Sanda MG, Dunn RL, Michalski J y cols. Quality of life and satisfaction with outcome among prostate-cancer survivors. N Engl J Med 2008; 358: 1250-1261.
2. Kao TC, Cruess DF, Garner D y cols. Multicenter patient self-reporting questionnaire on impotence, incontinence and stricture after radical prostatectomy. J Urol 2000; 163: 858-864.
3. Kundu SD, Roehl KA, Eggener SE y cols. Potency, continence and complications in 3,477 consecutive radical retropubic prostatectomies. J Urol 2004; 172: 2227-2231.
4. Stanford JL, Feng Z, Hamilton AS y cols. Urinary and sexual function after radical prostatectomy for clinically localized prostate cancer: The prostate cancer outcomes study. JAMA 2000; 283: 354-360.
5. Vallejos T, Gutierrez E, Wilckens J y cols. Prostatectomía radical retropúbica: experiencia Hospital Dipreca. Rev Chil Urol 2003; 68: 313-316.
6. Moreno S y Martínez L. Resultados del retiro precoz de sonda Foley luego de prostatectomía radical retropúbica. Rev Chil Urol 2007; 72: 140-143.
7. Begg CB, Riedel ER, Bach PB y cols. Variations in morbidity after radical prostatectomy. N Engl J Med 2002; 346: 1138-1144.
8. Penson DF, McLerran D, Feng Z y cols. 5-year urinary and sexual outcomes after radical prostatectomy: Results from the prostate cancer outcomes study. J Urol 2008; 179: 40-44.
9. Bauer RM, Gozzi C, Hubner W y cols. Contemporary management of postprostatectomy incontinence. Eur Urol; 59: 985-996.
10. Lourenco T, Armstrong N, N'Dow J y cols. Systematic review and economic modelling of effectiveness and cost utility of surgical treatments for men with benign prostatic enlargement. Health Technol Assess 2008; 146, 169-515.
11. Campbell SE, Glazener CM, Hunter KF, Cody JD, Moore KN: Conservative management for postprostatectomy urinary incontinence. Cochrane Database Syst Rev; 1: CD001843.
12. Elliott DS, Barrett DM: Mayo clinic long-term analysis of the functional durability of the ams 800 artificial urinary sphincter: A review of 323 cases. J Urol 1998; 159: 1206-1208.
13. Lee R, Te AE, Kaplan SA, Sandhu JS: Temporal trends in adoption of and indications for the artificial urinary sphincter. J Urol 2009;181:2622-2627.
14. Venn SN, Greenwell TJ, Mundy AR: The long-term outcome of artificial urinary sphincters. J Urol 2000; 164: 702-706; discussion 706-707.
15. Sandhu JS, Maschino AC, Vickers AJ: The surgical learning curve for artificial urinary sphincter procedures compared to typical surgeon experience. Eur Urol; 60: 1285-1290.
16. Poon SA, Silberstein JL, Savage C y cols. Surgical practice patterns for male urinary incontinence: Analysis of case logs from certifying american urologists. J Urol; 188: 205-210.
17. Rehder P, Gozzi C: Transobturator sling suspension for male urinary incontinence including post-radical prostatectomy. Eur Urol 2007; 52: 860-866.
18. Rehder P, Freiin von Gleissenthall G, Pichler R, Glodny B. The treatment of postprostatectomy incontinence with the retroluminal transobturator repositioning sling (advance): Lessons learnt from accumulative experience. Arch Esp Urol 2009; 62: 860-870.
19. Davies TO, Bepple JL, McCammon KA: Urodynamic changes and initial results of the advance male sling. Urology 2009; 74: 354-357.
20. Mueller J, Schrader AJ, Schnoeller T y cols. The retrourethral transobturator sling suspension in the treatment of male urinary stress incontinence: Results of a single institution experience. ISRN Urol; 2012: 304205.
21. Bauer RM, Mayer ME, Gratzke C y cols. Prospective evaluation of the functional sling suspension for male postprostatectomy stress urinary incontinence: Results after 1 year. Eur Urol 2009; 56: 928-933.
22. Cornu JN, Sebe P, Ciofu C y cols. The advance transobturator male sling for postprostatectomy incontinence: Clinical results of a prospective evaluation after a minimum follow-up of 6 months. Eur Urol 2009; 56: 923-927.
23. Rehder P, Mitterberger MJ, Pichler R y cols. The 1 year outcome of the transobturator retroluminal repositioning sling in the treatment of male stress urinary incontinence. BJU Int; 106: 1668-1672.
24. Li H, Gill BC, Nowacki AS y cols. Therapeutic durability of the male transobturator sling: Midterm patient reported outcomes. J Urol; 187: 1331-1335.
25. Cornu JN, Sebe P, Ciofu C y cols. Mid-term evaluation of the

transobturator male sling for post-prostatectomy incontinence: Focus on prognostic factors. BJU Int; 108: 236-240.
26. Soljanik I, Gozzi C, Becker AJ y cols. Risk factors of treatment failure after retrourethral transobturator male sling. World J Urol; 30: 201-206.
27. Gill BC, Swartz MA, Klein JB y cols. Patient perceived effectiveness of a new male sling as treatment for post-prostatectomy incontinence. J Urol; 183: 247-252.
28. Bauer RM, Soljanik I, Fullhase C y cols. Results of the advance transobturator male sling after radical prostatectomy and adjuvant radiotherapy. Urology; 77: 474-479.
29. Leruth J, Waltregny D, de Leval J: The inside-out transobturator male sling for the surgical treatment of stress urinary incontinence after radical prostatectomy: Midterm results of a single-center prospective study. Eur Urol; 61: 608-615.
30. Bauer RM, Mayer ME, May F, y cols. Complications of the advance transobturator male sling in the treatment of male stress urinary incontinence. Urology; 75: 1494-1498.
31. Harris SE, Guralnick ML, O'Connor RC. Urethral erosion of transobturator male sling. Urology 2009; 73: 443 e419-420.
32. Hubner WA, Gallistl H, Rutkowski M, Huber ER. Adjustable bulbourethral male sling: Experience after 101 cases of moderate-to-severe male stress urinary incontinence. BJU Int; 107: 777-782.
33. Sandoval JC, Salazar A, Oyanedel P y cols. Sling bulbouretral para la incontinencia urinaria de esfuerzo masculina post cirugía prostática. Rev Chil Urol 2007; 72: 185-189.
34. Giberti C, Gallo F, Schenone M y cols. The bone anchor suburethral synthetic sling for iatrogenic male incontinence: Critical evaluation at a mean 3-year followup. J Urol 2009; 181: 2204-2208.
35. Guimaraes M, Oliveira R, Pinto R y cols. Intermediate-term results, up to 4 years, of a bone-anchored male perineal sling for treating male stress urinary incontinence after prostate surgery. BJU Int 2009; 103: 500-504.
36. Hubner WA, Schlarp OM: Adjustable continence therapy (proact). Evolution of the surgical technique and comparison of the original 50 patients with the most recent 50 patients at a single centre. Eur Urol 2007; 52: 680-686.
37. Faerber GJ, Richardson TD. Long-term results of transurethral collagen injection in men with intrinsic sphincter deficiency. J Endourol 1997; 11: 273-277.
38. Smith DN, Appell RA, Rackley RR, Winters JC: Collagen injection therapy for post-prostatectomy incontinence. J Urol 1998; 160: 364-367.
39. Kim SP, Sarmast Z, Daignault S y cols.: Long-term durability and functional outcomes among patients with artificial urinary sphincters: A 10-year retrospective review from the university of michigan. J Urol 2008; 179: 1912-1916.
40. Lai HH, Hsu EI, Teh BS y cols. 13 years of experience with artificial urinary sphincter implantation at baylor college of medicine. J Urol 2007; 177: 1021-1025.

TRABAJO ORIGINAL

Impacto del uso de antibioticos en el valor de PSA, previo a la biopsia de prostata

Impact of antibiotic use in prostate-specific antigen levels before prostate biopsy

Pedro Acuña[1], Pedro Pablo Acuña[2], Berta Ubilla[1], Carolina Carmona[1]

1. CONAC V Región, Chile; 2. Facultad de Medicina, Universidad Andrés Bello Viña del Mar, Chile.

RESUMEN

Existen observaciónes clínicas sobre el uso empírico de antibióticos en pacientes con alto nivel de PSA, sin síntomas de infecciones del tracto urinario y con indicación de biopsia prostática. El uso indiscriminado de antibióticos puede llevar a la resistencia bacteriana y diversos efectos secundarios; pero sobre todo, esto puede ser una acción médica injustificada. El objetivo de esta investigación es determinar el impacto del uso de antibióticos en los valores de PSA antes de la biopsia prostática y en la decisión de si hacer o no una biopsia prostática en pacientes con sospecha de neoplasia prostática.

Estudio de casos y controles de 63 pacientes menores de 80 años de edad, con tacto rectal normal, sin infección urinaria y los valores de PSA alterado con indicación de biopsia. El grupo de control no recibió medicamento y el grupo de casos recibió cotrimoxazol (80/400 mg) cada 12 horas durante 10 días. Quince días más tarde los niveles de PSA se evaluaron de nuevo y los resultados se analizaron estadísticamente.

No se encontraron diferencias significativas entre ambos grupos en relación con la edad, tacto rectal o el valor de PSA. La variación de la PSA después del uso de la terapia con antibióticos no fue significativa (p = 0,588).

El uso de la terapia antimicrobiana para disminuir los valores de PSA antes de una biopsia de próstata es controvertido y no hay evidencia científica para el tratamiento de una prostatitis asintomática que pueden estar alterando los valores de PSA. Los resultados de nuestro estudio muestran la necesidad de una investigación más compleja que puede confirmar que la terapia antimicrobiana no tiene un papel terapéutico en esta situación específica y común.

Palabras clave: Prostatitis, Cancer de próstata, Biopsia de próstata, profilaxis, antibióticos

ABSTRACT

There is a clinical observation about the empiric use of antibiotics on patients with high PSA level, without symptoms of urinary tract infections and with indication for prostatic biopsy. The indiscriminate use of antibiotics may lead to bacterial resistance and various others side effects as well; but above all, this may be an unjustified medical action. The objective of this research is to determinate the impact of antibiotic use on PSA values before prostatic biopsy and on the decision whether make or not a prostatic biopsy in patients suspected of having prostatic cancer.

Case and control study of 63 patients younger than 80 years old, with normal rectal tact, without symptoms of urinary tract infection and PSA values altered with biopsy indication. Control group did not receive medicament and the case group received Cotrimoxazole (80/400 mg) every 12 hours for 10 days. 15 days later PSA levels were evaluated again and the results were statistically analyzed.

No significant differences were found between both groups in relation to age or PSA value. The variation of the PSA after the use of antibiotic therapy was no significant (p=0,588).

The use of antimicrobial therapy to decrease the values of PSA before a prostate biopsy is controversial and there isn't scientific evidence to treat a cpossible asyntomatic prostatitis that may be altering the PSA values. The results of our study shows the need of a more complex research that can confirm that the antimicrobial therapy has no therapeutic role on this specific and common situation.

Keywords: Prostatitis, prostate cancer, prostate biopsy, profilaxis, antibiotics

INTRODUCCIÓN

El adenocarcinoma prostático se caracteriza por ser un cáncer ascendente en incidencia y en mortalidad, actualmente es el cáncer de mayor incidencia en hombres de Chile (entre 55 y 57 por cada 100.000 habitantes) y la tercera causa de muerte por cáncer en hombres chilenos (1.200 muertes anuales) (1). En el año 2002 se registra una prevalencia de 9,2 casos por cada 1.000 individuos. Esta realidad es la misma en Estados Unidos, donde también es el cáncer de mayor incidencia en hombres (se esperan 239.000 nuevos casos por año) y el tercer cáncer con mayor mortalidad, estimando 30.000 muertes por año. A nivel mundial, es el segundo cáncer en incidencia y el sexto en mortalidad, esperando 903.000 nuevos casos anuales y 258.000 muertes anuales. (2)

El antígeno prostático específico (PSA) es una glicoproteína producida por las células epiteliales prostáticas y sus niveles estarán elevados debido a un aumento de producción del antígeno o por una disrupción de la barrera entre el lumen prostático y los capilares, liberando el antígeno al territorio vascular. (3). Sin embargo, el cáncer no es la única causa de ascenso en los niveles de PSA ya que también procesos infecciosos (prostatitis bacteriana aguda), hiperplasia prostática benigna, procedimientos (cateterismo, biopsia, cistoscopia) y ciertas drogas pueden causar elevación de sus niveles plasmáticos. (4)

El gold standard para el diagnóstico del cáncer prostático, es la biopsia prostática mediante ultrasonografía transrectal, la cual está indicada en pacientes PSA alterado para la edad correspondiente, y/o hallazgos en el tacto rectal o un aumento anormal del PSA. Se debe realizar profilaxis antibiótica para evitar infecciones secundarias al procedimiento, siendo el esquema más utilizado una dosis de fluoroquinolona 1 hora antes del procedimiento y su posterior uso por los 3 días siguientes. (5)

Actualmente, existe tendencia al uso del tratamiento antibiótico en pacientes con indicación de biopsia prostática, con el fin de lograr una disminución de los niveles del PSA planteando empíricamente que el paciente esté cursando con un proceso infeccioso asintomático, incluso con análisis de orina normal. La eficacia de esta técnica no está aún comprobada e incluso podría llevar a ciertas complicaciones como la adquisición de resistencia bacteriana y a reacciones adversas derivadas del uso de antibióticos. No existe literatura de que antibiótico, que dosis y cuánto tiempo sería lógico utilizar, sin embargo se observa en la práctica clínica de muchos centros el uso empírico de diversos tipos de antibióticos con dudosa utilidad. El objetivo de este estudio es contribuir a aclarar esta duda.

Figura 1: Distribución de pacientes seleccionados para el estudio.

MATERIALES Y MÉTODO

Estudio prospectivo de casos y controles realizado entre Mayo 2013 y Mayo 2014 en CONAC (Corporación Nacional del Cáncer) V región, Chile en el que se incluyeron 63 pacientes que tenían el PSA alterado, con indicación de realizar biopsia prostática transrectal guiada por ecografía. Los criterios de inclusión utilizados fueron ser menor de 80 años, no tener síntomas de prostatitis, tener sedimento urinario y uro cultivo negativo, tacto rectal sin hallazgos patológicos y tener alteración en los niveles de PSA con indicación de biopsia. Todo paciente con síntomas urinarios o alteraciones en el sedimento y/o Urocultivo fueron excluidos, así como en los pacientes cuya biopsia se informó como adenocarcinoma,también fueron excluidos del estudio. Los pacientes seleccionados fueron divididos en dos grupos: a uno se les indicó terapia antibacteriana con Trimetroprin Sulfametoxazol 80/400 mgs. cada 12 horas por 10 días. El segundo grupo no recibió ningún tipo de tratamiento. Ambos grupos fueron controlados con PSA y urocultivo en el momento de ingresar al estudio y luego a los 15 días con PSA. A todo paciente que ingresó al estudio se le realizó biopsia prostática transrectal.

	Edad (años)	APE inicia (ng/ml)	Máx (ng/ml)	Min (ng/ml)	APE fina (ng/ml)/	Máx (ng/ml)	Min (ng/ml)	P Value
Grupo ATB	60 (±8,2)	6,4 (±2,8)	13,3	1,7	6,17 (±3,2)	15,24	1,2	0,3
Grupo Control	66 (±6,6)	6,3 (±2,9)	10,7	2	6,15 (±3,3)	13	2,1	0,47

Tabla 1: Análisis descriptive y valor de T-Student.

	Edad (años)	APE inicia (ng/ml)	Máx (ng/ml)	Min (ng/ml)	APE fina (ng/ml)/	Máx (ng/ml)	Min (ng/ml)	P Value
Grupo ATB	60 (±8,2)	6,4 (±2,8)	13,3	1,7	6,17 (±3,2)	15,24	1,2	0,3
Grupo Control	66 (±6,6)	6,3 (±2,9)	10,7	2	6,15 (±3,3)	13	2,1	0,47

Tabla 2 : Análisis Chi-Cuadrado.

ANÁLISIS ESTADÍSTICO

Para el análisis estadístico se utilizaron, en primera instancia, medias, desviación estándar, frecuencias absolutas y relativas para el análisis descriptivo. Para el análisis inferencial se utilizaron las pruebas T de Student y Chi Cuadrado para analizar las variables cualitativas. Se consideró una variación

significativa en el valor del antígeno prostático un aumento o disminución de al menos el 10% de su valor inicial.

RESULTADOS

PACIENTES

Se reclutaron 63 pacientes, de los cuales 8 fueron finalmente excluidos del estudio ya que su biopsia prostática indicó la presencia de adenocarcinoma (figura1). El promedio de edad para el grupo que recibió antibiótico fue de 60 años (±8,2), el promedio del PSA inicial de 6,4 ng/ml (±2,8) siendo el máximo registrado de 15,24 ng/ml, el PSA promedio post tratamiento fue de 6,17 ng/ml(±3,2). En el grupo control la edad promedio fue de 66 años (±6,6), con PSA inicial promedio de 6,3 ng/ml (±2,9) con un máximo registrado de 13 ng/ml y un PSA post tratamiento promedio de 6,15 ng/ml (±3,3). En ambos grupos la variación del PSA entre la primera y la segunda muestra no fue estadísticamente significativa (p=0,3 y p=0,47, respectivamente)(Tabla 1). En relación a la variación del antígeno prostático, en el grupo con terapia antimicrobiana un 23% elevó los valores, 41% los descendió y en un 35% de los casos varió menos del 10% de su valor inicial. Por otro lado, en el grupo control 23,8% subió sus niveles de PSA, 28,5% de descendió y 47,6% no se modificó significativamente, lo que resulta en una diferencia no significativa entre ambos grupos (p=0,588).

DISCUSIÓN

Nuestros resultados permiten observar en dos grupos muy similares epidemiológicamente hablando, que el uso de antibióticos tipo Cotrimoxazol con Sulfas no tiene un impacto significativo en disminuir el PSA y por lo tanto cambiar la condición de efectuar la biopsia prostática. La disminución del PSA en el grupo que uso antibiótico, no fue significativamente diferente al grupo control y tampoco difirió estadísticamente con el PSA pre tratamiento. Esto puede tener dos explicaciones. La primera, es que efectivamente no exista ninguna infección y por lo tanto no exista ninguna indicación del uso de antibióticos. La segunda es que existiendo un factor infeccioso, la asociación de Sulfa con Trimetropin no tenga una penetración al tejido prostático o una adecuada sensibilidad a los gérmenes que habitualmente infectan la próstata. En relación a la penetración, existe suficiente literatura que ha demostrado la excelente penetración de esta asociación en el tejido prostático ya que las concentraciones intraprostaticas son similares a la concentración plasmática del antibiótico (). En relación a la efectividad del antibiotico sobre gérmenes Gram negativos como la E. Coli, que representan la gran mayoría de las infecciones del tracto urinario, podría señalarse que no son el antibiotico de primera línea hoy para este tipo de gérmenes. Pero en pacientes del perfil de los hombres asintomáticos a quienes se les indica una biopsia prostática, parece poco probable que existiera resistencia antibiótica en quienes no tienen ni han tenido cuadros de ITU o prostatitis clínica y en quienes se pretende no usar quinolonas justamente para no producir resistencia que aumentara el riesgo de sepsis post biopsia. Esta fue la principal motivación para el uso de este tipo de antibióticos además de su bajo costo. El uso inadecuado de antibióticos no solo puede provocar RAM y costos innecesarios, sino también tener un impacto en la tasa de infecciones severas post biopsia prostática, pues si se utiliza una quinolona en este tratamiento empírico, el riesgo de resistencia a este tipo de antibióticos, utilizado preferentemente en la profilaxis de la biopsia prostática, teóricamente puede aumentar. De hecho la literatura ya registra aumentos de la tasa de resistencia bacteriana a quinolonas que sería responsable de la tasa de sepsis post biopsia prostática.( ) Por otro lado, la utilidad de bajar el PSA con el uso empírico de antibióticos sin tener evidencia clínica ni de laboratorio parece a lo menos discutible y en este trabajo la decisión en los pocos pacientes en que el antígeno descendió en forma importante se remite solo a dos casos y no tiene importancia estadística. Este trabajo de diseño muy sencillo y sin peso estadístico dado el tamaño de la muestra solo se demuestra una tendencia a señalar que esta práctica pareciera no tener base científica y que se requiere un estudio cooperativo, prospectivo y randomizado para definir si esta práctica clínica se justifica.

CONCLUSIÓN

Este estudio prospectivo demuestra que no existe diferencia significativa en el grupo de pacientes que uso Trimetropin mas Sulfametoxazol versus el grupo control y que por lo tanto no parece justificable esta práctica clínica observada. Se requiere un estudio prospectivo randomizado y ojala multicentrico para obtener una conclusión basada en evidencia científica.

BIBLIOGRAFÍA

1. Ministerio de Salud. Guía Clínica de Cáncer de Próstata en Personas de 15 Años y Más. 2006; Serie de Guías Clínicas MINSAL N° 34, 1° Edición
2. Humphrey PA. Cancers of the male reproductive organs. In: World Cancer Report, Stewart BW, Wild CP (Eds), World Health Organization, Lyon 2014.
3. Parker PM, Rice KR, Sterbis JR, et al. Prostate cancer in men less than the age of 50: a comparison of race and outcomes. Urology 2011; 78:110.
4. Hamilton RJ, Aronson WJ, Presti JC Jr, et al. Race, biochemical disease recurrence, and prostate-specific antigen doubling time after radical prostatectomy: results from the SEARCH database. Cancer 2007; 110:2202.
5. Delongchamps NB, Singh A, Haas GP. The role of prevalence in the diagnosis of prostate cancer. Cancer Control 2006; 13:158.
6. Acuña P,Ubilla B,Carmona C: Impacto del cambio de técnica en biopsia Prostatica. Rev, Chil Urol Vol, 2013.

CASOS CLÍNICOS

Absceso renal estafilocócico tras forunculosis cutánea

Staphylococcus renal abscess after cutaneous furunculosis

Romero Pérez P, Lapuerta Torres FE, Navarro Antón JA, Amat Cecilia M, Merenciano Cortina FJ y Ferrero Doria R.

Servicio de Urología. Hospital de Dénia. Dénia. Alicante. España.

RESUMEN

INTRODUCCIÓN Y OBJETIVOS: Los abscesos renales son patologías infrecuentes, pero de alta morbi-mortalidad si no son diagnosticados temprano y tratados precozmente. Su vaga e inespecífica sintomatología: dolor abdominal o lumbar, fiebre o mal estado general hacen que su diagnostico sea a veces tardío. La ecografía y/o la TAC dan el diagnóstico en el 100% de los casos lo que hace posible su tratamiento temprano.
El objetivo de este artículo es poner de relieve que el absceso renal es una causa de urgencia urológica a tener presente en pacientes fundamentalmente del sexo femenino, con síntomas de dolor abdominal o fiebre sin clara focalidad urológica.
MATERIAL Y MÉTODOS: Se presenta el caso de una adolescente de 16 años con antecedente reciente de forunculosis cutánea supurada en rodilla derecha, que acudió a urgencias por dolor en flanco derecho y fosa iliaca derecha de 10 días de evolución sin fiebre ni síntomas miccionales.
Se nos consultó para su valoración, siendo la ecografía el método diagnóstico que se utilizó para la localización de un absceso renal derecho subcapsular de 44 mm en polo superior, y posteriormente para su drenaje percutáneo al no responder por completo al tratamiento antibiótico i.v. El cultivo del material purulento del drenaje percutáneo aisló un Staphyloccocus aureus no meticilin resistente. El tratamiento antibiótico i.v asociado a drenaje percutáneo seguido de cloxacilina oral a su alta, curó a la paciente.
A raíz de este caso se revisan las series y revisiones sobre abscesos renales de los últimos 10 años, con un total de 179 pacientes, y las publicaciones sobre abscesos renales por Staphyloccocus aureus con tan sólo 13 casos. CONCLUSIONES: Los abscesos renales han de tenerse en cuenta entre las urgencias urológicas. Su diagnóstico y tratamiento percutáneo es mayormente radiológico, reservándose la cirugía abierta o la nefrectomía para abscesos > de 5 cm o pacientes sépticos.

Palabras clave: Absceso renal, Carbunco renal, Forunculosis cutánea, Estafilococo aureus.

ABSTRACT

INTRODUCTION AND OBJECTIVES: Renal abscesses are infrequent pathologies, but with a high morbidity-mortality if they are not diagnosed and treated early. Its vague and unspecific symptomatology: abdominal or lumbar pain, fever or poor general state, make its diagnosis late sometimes. The ultrasound and/or TAC provide a 100% diagnosis of the cases where its early treatment is possible.
The objective of this article is to give importance to the fact that renal abscess is a cause of an urological emergency to keep in mind in patients, particularly females with symptoms of abdominal pain or fever without a clear urological focus.
MATERIAL AND METHODS: The case of a 16-year-old adolescent is presented with a recent history of festered cutaneous furunculosis on the right knee. She went to the emergency room due to pain on the right side and right illiac fosa with 10 days evolution without fever or urinary symptoms.
She came to us for its evaluation, an ultrasound was used for diagnosis to locate a right subcapsular renal abscess of 44 mm on the superior pole, and later for its percutaneous drainage when it did not completely responded to I.V. antibiotic treatment. The culture of the purulent material of the percutaneous drainage isolated a resistant non-methicillin Staphyloccocus aureus. The I.V. antibiotic treatment associated to percutaneous drainage followed by oral cloxacillin upon release cured the patient. CONCLUSIONS: Renal abscesses have to be taken into account among the urological emergencies. Their diagnosis and percutaneous treatment is mainly radiological, leaving open surgery or nephrectomy for abscesses > 5cm or with septic patients.

Keywords: Renal abscess, Renal carbuncle, Cutaneous furunculosis, Staphylococcus aureus.

INTRODUCCIÓN

Los abscesos renales son colecciones de material purulento en el parénquima renal. Son infecciones muy infrecuentes pero potencialmente letales con cifras de mortalidad que oscilan entre un 1,5-15%, PECES y cols 2009 (1). Son más frecuentes en el sexo femenino, predominando las bacterias gramnegativas, tras generalmente una complicación tardía de una infección urinaria y/o litiasis obstructiva. En muchas ocasiones los factores de riesgo para su desarrollo son diabetes mellitus, obstrucción ureteral, reflujo vesico-ureteral, uso de drogas endovenosas y estados de inmunosupresión. Los abscesos renales pueden generarse por 3 vías: hematógena, canalícular ascendente urinaria o por contigüidad tras cirugías abdominales o urológicas recientes e incluso por apendicitis retrocecal supurada. Según su localización los abscesos se dividen en corticales y corticomedulares. La mayoría de los corticales provienen de una siembra hematógena y en el 90% de ellos se aísla Staphylococcus aureus a partir de un foco primario localizado en piel, boca, oídos, pulmón o huesos. Suelen ser únicos y habitualmente no hay factores de riesgo predisponentes para la infección.

Presentamos el caso infrecuente de una adolescente de 16 años con forunculosis cutánea reciente y examen de orina normal, que acudió a urgencias por dolor abdominal en flanco y fosa iliaca derecha de 1º días de evolución y fue diagnosticada de absceso renal derecho, orientándose su etiología a una posible siembra hematógena a partir de una lesión cutánea previa que había padecido 2 semanas antes. Es preciso tener presente al absceso renal en el diagnóstico diferencial de pacientes que acuden a urgencias por dolor abdominal o lumbar, fiebre y alteración del estado general.

CASO CLÍNICO

Se presenta el caso de una joven de 16 años, con antecedentes de asma intrínseco estacional en tratamiento con broncodilatadores y forunculosis cutánea supurada en

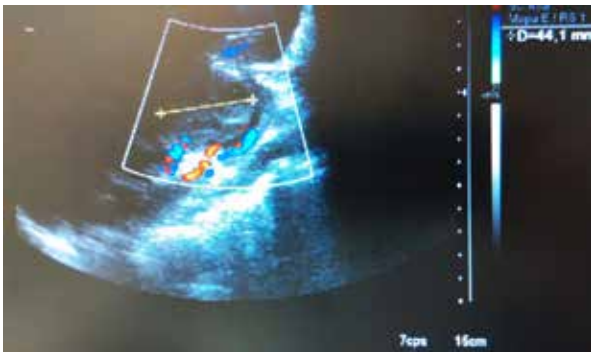

Figura 1: Ecografía de urgencias: Lesión hipoecoica en polo superior riñón derecho de 44x mm.

rodilla derecha reciente hace 15 días (varios forúnculos que habían sido tratados con ciprofloxacino y que drenaron su pus espontáneamente, con alta sospecha clínica de ántrax estafilocócico). Acudió a urgencias por presentar dolor abdominal en flanco derecho y fosa iliaca derecha de 10

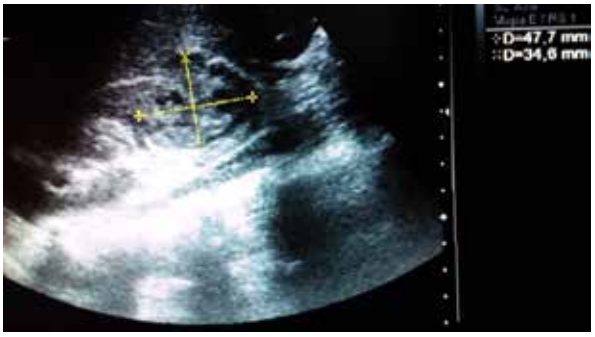

Figura 2: Ecografía tras 3 días de antibioterapia: Persistencia de lesión hipoecoica de 47x34 mm polo superior riñón derecho.

días de evolución, en ausencia de fiebre o clínica miccional. En la exploración física destaca una Tª timpánica de 37,1º C (rango 35-37ºC), BEG, ACP normal y murmullo vesicular conservado. Abdomen blando y depresible con dolor a la palpación profunda en vacío derecho y fosa iliaca derecha con Blumberg dudoso y percusión renal indolora.

Entre las exploraciones complementarias realizadas en urgencias figuran, hemograma con 16300 leucos y neutrofilia del 85%, bioquímica normal, hemostasia con índice de Quick del 63% y sedimento con < 5 hematíes x campo y < 5 leucos x campo. Se recogieron urocultivos y hemocultivos en urgencias que fueron estériles.

En el estudio ecográfico de urgencias no se apreciaron signos ecográficos de apendicitis aguda ni líquido libre intraperitoneal, objetivándose una lesión heterogénea, parcialmente quística con señal doppler en su interior de 44 mm de diámetro máximo localizada subcapsular en polo superior de riñón derecho que contacta con borde hepático sin plano graso de separación y con aumento de la ecogenicidad de grasa perirrenal adyacente compatible con absceso renal de polo superior de riñón derecho (Figura 1).Los riñones no presentaban ectasia de vía excretora ni cálculos. Hígado, vía biliar, páncreas y bazo sin alteraciones.

	CORTICALES	CORTICOMEDULARES
Edad presentación	46 años	¿?
Sexo	Femenino	Femenino
Vía infección	Hematógena	Canalicular ascendente
Germen	Cocos grampositivos *(Staphylococcus aureus)*	Bacilos gramnegativos *(Escherichia coli)*
Familia	Micrococcaceae	Enterobacteriaceae
Factores predisponentes *(diabetes, reflujo,) Inmunodepresión)*	No	Sí
Alteración vías urinarias	No	Sí
Nº abscesos	únicos	a veces múltiples
Lateralidad	Derecha	¿?
Pronóstico	Favorable	Favorable

Tabla I: Características diferenciales entre abscesos corticales y corticomedulares.

Se inició tratamiento antibiótico i.v con ceftriaxona 2 g i.v cada 24 horas ante el diagnóstico de absceso renal derecho. A los 3 días del tratamiento antibiótico se repitió la ecografía que confirmó la persistencia de un absceso de 47x34 mm en polo superior de riñón derecho (Figura 2). Se decidió su drenaje percutáneo en Radiología Intervencionista. Se colocó un catéter 8 Fr y se obtuvo material purulento que se remitió a Microbiología para estudio bacteriológico que confirmó el aislamiento de Staphylococcus aureus meticilin sensible (MSSA), con sensibilidad a todos los antibióticos testados salvo a penicilina. El drenaje se dejó conectado a bolsa sin vacío y se ordenó un lavado con suero fisiológico por turno. Tras 3 días de drenaje percutáneo, el catéter dejó de ser productivo y en ecografía de control ya no existía colección por lo que en consenso con Radiología se retiró. La paciente fue dada de alta a los 7 días del ingreso con evidente mejoría clínica y tratamiento oral con cloxacilina 500 mg cada 6 horas 2 semanas más y nuevo control ecográfico a los 30 días.

DISCUSIÓN

Los abscesos renales son colecciones de pus localizados en el parénquima renal de uno o ambos riñones. Clínicamente pueden dividirse en intra-rrenales corticales y corticomedulares (ambos por dentro de la capsula renal) y perirrenales (entre la cápsula renal y la fascia de Gerota). Las diferencias entre abscesos corticales y corticomedulares se reflejan en la TABLA I.

Pueden desarrollarse por alguna de estas 3 vías: diseminación hematógena, infección ascendente o por contigüidad (continuidad).

Según su etiopatogenia hay 2 tipos de abscesos: el cortical o foruncular y el corticomedular.

Los abscesos corticales se deben en su mayoría a diseminación hematógena de gérmenes grampositivos, principalmente Staphylococcus aureus, a partir de un foco en piel, boca, hueso, oídos o pulmón. Suelen ser únicos y habitualmente no hay factores predisponentes para la infección.

Los abscesos corticomedulares implican por lo general una patología de base del tracto urinario y se presentan como una complicación de pielonefritis, reflujo vesicoureteral, diabetes, trasplantados de riñón, pacientes inmunodeprimidos, drogadicción o infección por VIH. Sus gérmenes más frecuentes son los bacilos gramnegativos como las enterobacterias E. coli, Klebsiella , Proteus, etc, PALACIOS ACOSTA y cols 2012 (2).

Los abscesos perirrenales provienen de la acumulación de pus entre la cápsula renal y la fascia de Gerota, y generalmente son secundarios a la ruptura de un absceso renal cortical, YBARRA y cols 2011 (3) y en raras ocasiones a una apendicitis retrocecal diagnosticada tardíamente, PALACIOS ACOSTA y cols 2012 (2).

En la TABLA II se muestran las revisiones y las series publicadas sobre abscesos renales entre 2004 y 2014 con un total de 179 casos, y en la TABLA III se detallan las publicaciones sobre abscesos renales estafilocócicos entre 2004 y 2014 con tan sólo 13 casos.

Los abscesos renales se asocian con una morbilidad y mortalidad aumentadas, debido a que hay dos hechos que los caracterizan que son un diagnóstico tardío en un proceso que precisa un tratamiento temprano, MALDONADO ALCARAZ y cols 2008 (5). Hoy día la ecografía y la TAC están cambiando la evolución y la historia natural de los abscesos renales por la precisión que tienen para su diagnóstico.

Sobre la patogenia de los abscesos renales CHENG y cols de la Universidad de Chicago, publican un interesante artículo sobre los requerimientos genéticos en humanos y animales

PUBLICACIONES SOBRE SERIES/REVISIONES ABSCESOS RENALES (2004-2014): 179 casos.

Autores/año	Ciudad/País	Nº casos
ANTÓN y cols 2004 (4)	Navarra (España)	7
MALDONADO y cols 2008 (5)	México DF (México)	23
FULLÁ y cols 2009 (6)	Santiago de Chile (Chile)	44
VELCIOV y cols 2011 (7)	Timisoara (Rumania)	44
SEGUIAS y cols 2012 (8)	Dallas (Texas)	36
COMPLOJ y cols 2013 (9)	Bolzano (Italia)	6
JIMÉNEZ VELASCO y cols 2014 (10)	Toledo (España)	19
7 autores		**179 casos**

Tabla II: Publicaciones abscesos renales estafilocócicos periodo 2004-2014.

PUBLICACIONES SOBRE ABSCESOS RENALES ESTAFILOCÓCICOS (2004 - 2014): 13 casos.

Autores/año	Staphylococcus aureus	Nº casos
ANTÓN y cols 2004 (4)	MSSA	1
GEETING y SHAIKH 2006 (11)	MSSA	1
BHAT 2007 (12)	MSSA	1
BARADKAR y cols 2009 (13)	MSSA	1
FULLÁ y cols 2009 (6)	MRSA	1
YBARRA y cols 2011 (3)	MRSA	1
PAMPINELLA y cols 2011 (14)	MRSA	1
SEGUIAS y cols 2012 (8)	3MSSA y 1 MRSA	4
NAIJA y cols 2013 (15)	MSSA	1
STEIß y cols 2014 (16)	MSSA	1
10 autores		**13 casos**

Tabla III: Publicaciones sobre abscesos renales estafilocócicos (2004 - 2014): 13 casos.

para la formación y persistencia de los abscesos en los tejidos del huésped (17).

En cuanto a los factores epidemiológicos, los abscesos renales se presentan a una edad media de 46 años, y predominan en el sexo femenino en un 80%, MALDONADO ALCARAZ y cols 2008 (5).

La mayoría de los abscesos renales corticales son debidos a diseminación hematógena a partir de un foco en piel, huesos, oídos, boca o pulmón, y en el 90% se aísla Staphylococcus aureus. Son únicos y habitualmente no hay factores predisponentes. Sin embargo los abscesos corticomedulares implican por lo general una patología de base del tracto urinario (obstrucción, infección): litiasis obstructiva, ITU previa, reflujo, diabetes, trauma renal, neoplasia, enfermedad hepática o inmunodepresión. Los gérmenes más frecuentes son bacterias gramnegativas : E. coli, Klebsiella, y Proteus. A veces pueden aislarse Cándidas y Aspergillus en pacientes imnunodeprimidos, trasplantados de riñón, drogodependencia o infección por VIH. En un 40% de los casos se asocian varios de estos factores, PALACIOS ACOSTA y cols 2012 (2), YBARRA y cols 2011 (3).

Los abscesos perirrenales generalmente se deben a la rotura de un absceso renal en el espacio perirrenal (el comprendido entre la cápsula renal y la fascia de Gerota), en raras ocasiones se deben a cirugía renal, o abdominal previa, traumatismo con hematoma infectado o apendicitis retrocecal (son abscesos por contigüidad).

Respecto a su lateralidad, JIMENEZ VELASCO y cols 2014 (10) hallan un ligero predominio del lado derecho (57,9%), respecto al izquierdo.

La clínica predominante es la fiebre, presente en el 69-100%, COUSELO y cols 2013 (18) y MALDONADO y cols 2008 (5), aunque puede estar ausente o ser una febrícula. Otros síntomas son el dolor abdominal o lumbar, síntomas urinarios, vómitos, escalofríos, o mal estado general (MALDONADO y cols 2008 (5), síntomas pues inespecíficos que pueden aparecer también en múltiples patologías como apendicitis, pielonefritis aguda, nefronia lobar, tumores o quistes renales.

El diagnóstico clínico la mayoría de veces es difícil, pues tampoco las pruebas de laboratorio son específicas como el hemograma que mostrará leucocitosis con desviación izquierda y en casos graves de sepsis, leucopenia, plaquetopenia o alteración de la coagulación. En la orina puede existir bacterias si hay infección urinaria o ser totalmente normal si se trata de un absceso estafilocócico diseminado por vía hematógena como el caso que presentamos.

El diagnóstico de los abscesos renales es radiológico, mediante la ecografía y/o la TAC. La ecografía puede localizar correctamente el 93% de los abscesos renales, pero en casos equívocos y dudosos puede utilizarse la TAC. Las ventajas de la ecografía respecto a la TAC son que la ecografía es más accesible, menos invasiva pues no precisa contraste i.v, no depende de la función renal e irradia menos, aspecto muy a tener en cuenta en pacientes jóvenes.

En la ecografía los abscesos se ven como masas redondeadas, hipoecoicas o anecoicas de paredes engrosadas e irregulares y refuerzo acústico posterior, YBARRA y cols 2011 (3).

El tratamiento de los abscesos renales depende de su tamaño y se basa en 4 posibilidades: antibióticos i.v, drenaje percutáneo, drenaje quirúrgico o nefrectomía. Inicialmente el tratamiento debe ser conservador con antibioterapia para los bacilos gramnegativos o cocos grampositivos en dependen-

cia de la sospecha clínica hasta la llegada del antibiograma: cefalosporinas de 3ª generación 1-2 g cada 8-12 horas solas o asociadas a aminoglucósido o bien ciprofloxacino. Si se sospecha estafilococo se tratara con cloxacilina 1 g i.v cada 8 horas. La antibioterapia en virtud de la respuesta clínica durante 24-48 horas, seguida de la vía oral 3-4 semanas.

En adultos la elección del tratamiento dependerá el tamaño del absceso. En los < de 3 cm sólo antibioterapia, en los de 3-5 cm antibioterapia asociada a drenaje percutáneo y en los abscesos > de 5 cm, los que no respondan a drenaje percutáneo y los casos de sepsis severa, se realizará drenaje quirúrgico o nefrectomía en dependencia de los hallazgos operatorios.

Los porcentajes de nefrectomía oscilan entre un 20% en la serie de 44 pacientes de FULLÁ y cols 2009 (6) y el 78,3% en la serie de 23 pacientes de MALDONADO y cols 2008 (5). Hoy la tasa de nefrectomías es más baja, así JIMENEZ VELASCO y cols 2014, en su reciente serie de 19 pacientes tienen una tasa de nefrectomías de 10,5% (10).

En cuanto al pronóstico, la mortalidad hoy es más baja que antaño con tasa de mortalidad entre 1,5-15%, PECES y cols 2009 (1), MALDONADO y cols 2008 (5) tienen una mortalidad del 8,69% (2 pacientes en su serie de 23), y FULLÁ y cols 2009 (6) un 4,5% (2 fallecimientos en 44 pacientes).

CONCLUSIÓN

Los abscesos renales y perirrenales son difíciles de diagnosticar dada su vaga sintomatología (fiebre, febrícula, dolor abdominal o lumbar). La ecografía y/o la TAC son los métodos adecuados para su diagnóstico.

Los abscesos renales < de 5 cm se tratan adecuadamente con antibióticos endovenosos y drenaje percutáneo, reservándose el drenaje quirúrgico o la nefrectomía para abscesos > de 5 cm o pacientes con sepsis severa.

El absceso estafilocócico es hoy un hallazgo infrecuente pero posible, motivo por lo que conviene tenerlo presente.

AGRADECIMIENTOS

A Carmen Paula Romero Martínez, por su inestimable ayuda en la corrección de este manuscrito.

BIBLIOGRAFÍA

1.-PECES R, PECES C, BENÍTEZ A, SÁNCHEZ VILLANUEVA R, CUESTA E: Pielonefritis aguda con absceso corticomedular renal en una mujer embarazada: imagen ecográfica y por resonancia magnética. Nefrología. 2009; 29(5):492-494.

2.-PALACIOS ACOSTA JM, ECHÁVEZDEL RIEGO J,SHALKOW KLINCOVSTEIN J, LEAL LEALCA,OLDAK SKVIRSKY D,LEÓN HERNÁNDEZ A:Síndrome de Beckwith-Wiedemann y absceso perirrenal. Informe de un caso y revisión de la literatura. Acta Pediatr Mex 2012;33(4):170-174.

3.-YBARRA MA, D'AMBROSIO L Y FIORAVANTI A: Descripción del caso presentado en el número anterior: Absceso renal. Arch Argent Pedíatr 2011; 109(2):173-174.

4.-ANTÓN E, EITO J, LOPERENA J y MENDIVIL J: Incidencia y características del absceso renal y perirrenal en un área sanitaria. Nefrología 2004; 24(1): 85-86.

5.-MALDONADO ALCARAZ E, IXQUIAC PINEDA G, LÓPEZ SÁMANO V y SERRANO BRAMBILA E: Absceso perirrenal: factores asociados a su desarrollo y mortalidad. Arch. Esp. Urol., 61, 1 (7-12), 2008.

6.-FULLÁ J, STORME O, FICA A, VARAS MA, FLORES J, MARCHANT F, Y VARAS D: Abscesos renales y peri-renales: análisis de 44 casos. Rev Chil Infect 2009; 26 (5): 445-451.

7.-VELCIOV S, GLUHOVSCHI G, TRANDAFIRESCU V, PETRICA L, BOZDOG G, GLUHOVSCHI C, BOB F, GĂDĂLEAN F, BOBU M: Specifics of the renal abscess in nephrology: observations of a clinic from a county hospital in Western Romania. Rom J Intern Med 2011;49(1):59-66.

8.-SEGUIAS L, SRINIVASAN K, MEHTA A: Pediatric renal abscess: a 10-year single-center retrospective analysis. Hosp Pedíatr 2012; 2(3):161-166.

9.-COMPLOJ E, CASSAR W, FARINA A, GASPARELLA P, TRENTI E, PALERMO S, DECHET CB, CAIONE P, PYCHA A: Conservative management of paediatric renal abscess. J Pediatr Urol. 2013 Dec;9(6 Pt B):1214-1217.

10.-JIMÉNEZ VELASCO I, RODRÍGUEZ COLA M, NAVARRO OSUNA C, LIZCANO LIZCANO A, ANDRÉS FERNÁNDEZ M, PIQUERASMARTÍNEZ A, PEIRÓ JESÚS M, GONZÁLEZ GARCÍA M: Abscesos renales. Descripción de 19 casos en Toledo. Rev Clín Esp 2014; 214 (Espec Congr):358.

11.-GEETING GK, SHAIKH N: Renal abscess. J Emerg Med 2006 Jul;31(1):99-100.

12.-BHAT YR : Renal subcapsular abscess. Indian Pediatr 2007; 44(7):546-547.

13.-BARADKAR VP, MATHUR M, KUMAR S: Renal and perinephric abscess due to Staphylococcus aureus. Indian Journal of Pathology & Microbiology 2009; 52(3): 440-441.

14.-PAMPINELLA D, GIORDANO S; FAILLA, MC; DI GANGI M; MATINA F, NASTA R, DONES P: Ascesso renale in età pediatrica: descrizione di un caso. Le Infezioni in Medicina 2011, 19 (4): 254-256.

15.-NAIJA O, SELMI I, RAJHI H, LAKHOUA MR: Renal abscess in a healthy child. Tunis Med. 2013; 91(11):671.

16.-STEIß JO, HAMSCHO N, DURSCHNABEL M, BURCHERT D, HAHN A, WEIDNER W, ALTINKILIC B: Renal carbuncle and perirenal abscess in children and adolescents. Urologe A 2014; 53(10):1476-1481.

17.-CHENG AG, KIM HK, BURTS ML, KRAUSZ T, SCHNEEWIND O, MISSIAKAS DM. Genetic requirements for Staphylococcus aureus abscess formation and persistence in host tissues. FASEB J 2009; 23(10):3393-3404.

18.-COUSELO M, DOMÍNGUEZ C, ESTORNELL F y GARCÍA-IBARRA F: Tratamiento conservador de un absceso renal múltiple. Cir Pediatr 2013; 26: 150-152.

CASOS CLÍNICOS

Carcinoma Neuroendocrino de vejiga en mujer con infección por VIH. Presentación del primer caso mundial

Neuroendocrine carcinome of the bladder in a female with HIV infection. Presentation of the first case worldwide

Romero Pérez P., Navarro Antón J.A., Amat Cecilia M., Merenciano Cortina F.J., Lapuerta Torres F.E., Ferrero Doria R. y Vaquero M.*

*Servicio de Urología. Hospital de Dénia. Dénia. Alicante. España. *Servicio de Anatomía Patológica, Hospital de Dénia, Dénia, Alicante, España.*

RESUMEN

INTRODUCCIÓN Y OBJETIVOS: El carcinoma neuroendocrino primario de vejiga es una neoplasia infrecuente que representa el 0,5% de todos los tumores vesicales. La asociación de carcinoma neuroendocrino de vejiga en un paciente con infección por VIH nunca hasta hoy había sido descrita. Presentamos el primer caso clínico español y mundial de esta desconocida y nunca descrita asociación. MATERIAL Y MÉTODOS: Se presenta el caso clínico de una paciente de 46 años con infección por VIH que desarrolló un carcinoma neuroendocrino de vejiga urinaria de evolución fatal. Se describe su clínica de presentación, métodos de diagnóstico utilizados y su tratamiento.

La paciente debutó con retención urinaria aguda que rápidamente progresó a la instauración de una uropatía obstructiva alta con deterioro de la función renal. El diagnóstico se efectuó mediante TAC, resección transuretral y estudio histopatológico donde la clave del diagnóstico fue el estudio inmunohistoquímico intensamente positivo para la cromogranina A. El tratamiento adyuvante con quimioterapia le ocasionó una aplasia medular severa, falleciendo por fallo multiórganico a los 26 días de su diagnóstico.

A propósito de este caso, se revisa la literatura inglesa en PubMed sobre carcinoma neuroendocrino de vejiga y sobre tumores vesicales en pacientes con infección VIH, no existiendo ningún caso publicado de carcinoma neuroendocrino de vejiga en un paciente con infección por VIH. CONCLUSIONES: El carcinoma neuroendocrino de vejiga es un tumor infrecuente y muy agresivo. Es un tumor que suele presentarse clínicamente en estadios avanzados o metastásicos donde ninguna terapia es eficaz. El tratamiento incluye resección trans-uretral (RTU), cistectomía parcial, cistectomía radical y quimioterapia. El estudio inmunohistoquímico (IHQ) y la tinción con cromogranina A dan la clave para su diagnóstico. Su presentación en pacientes VIH implica muy mal pronóstico. Éste caso es el primer caso mundial publicado de carcinoma neuroendocrino de vejiga en una paciente con infección por VIH.

Palabras clave: vejiga urinaria, carcinoma neuroendocrino, mujer, infección VIH.

ABSTRACT

INTRODUCTION AND OBJECTIVE: The primary neuroendocrine carcinome of the bladder is an infrequent neoplasm which represents 0.5% of all vesical tumors. The association of neuroendocrine carcinome of the bladder in a patient with HIV infection has never been described before today. We present the first clinical case in the Spanish-speaking world and worldwide, of this unknown and never written about association. MATERIAL AND METHODS: The clinical case of a 46-year-old patient with HIV infection who developed a neuroendocrine carcinoma of the urinary bladder with a fatal evolution, its clinical presentation, the diagnosis methods used and its treatment, are described. The patient started with a severe urinary retention which rapidly progressed to the establishment of a high obstructive uropathy with deterioration in the renal function. The diagnosis was done using TAC, transurethral resection and histopathological study where the key to diagnosis was the intensely positive immunohistochemical study for the chromogranin A. The adjuvant treatment with chemotherapy led to a severe medular aplasia, with the patient dying due to a multi-organ failure, 26 days after her diagnosis. As a result of this case, English literature on the matter in PubMed about neuroendocrine carcinome of the bladder and about vesical tumors in patients with HIV infection was revised, with no published case existing about neuroendocrine

carcinome in a patient with HIV. CONCLUSIONS: The neuroendocrine carcinome of the bladder is an infrequent and very aggressive tumor. It is a tumor that tends to be clinically present in advanced or metastasic states, where no therapy is efficient. The treatment includes transurethral resection (TUR), partial cystectomy, radical cystectomy and chemotherapy. The immunohistochemical study (IHC), and the stain with chromogranin A are key for its diagnosis. Its presentation in HIV patients implies a very bad prognosis. This case is the first published case worldwide of neuroendocrine carcinome of the bladder in a patient with HIV infection.

Keywords: urinary bladder, neuroendocrine bladder carcinoma, woman patient, HIV infection.

INTRODUCCIÓN

Los carcinomas neuroendocrinos son neoplasias propias del árbol broncopulmonar, localización donde fueron descritos por primera vez en 1926 por BARNARD (1).

En el aparato urinario, la vejiga es el órgano más afectado por estos tumores, siendo descritos aquí por primera vez en 1981 por CRAMER (2) y posteriormente por ABENOZA y cols en 1986 (3).

En los pacientes con infección por VIH la incidencia de tumores en general y de tumores vesicales en particular está aumentada, correspondiendo la gran mayoría de ellos a carcinomas de células transicionales. El carcinoma neuroendocrino primario de vejiga es un tumor infrecuente, que representa el 0,5% de todos los tumores vesicales.

En la revisión bibliográfica realizada en PubMed aparecen 253 artículos relacionados con el carcinoma neuroendocrino de vejiga. Sin embargo no hemos encontrado ningún caso de carcinoma neuroendocrino de vejiga en un paciente con infección por VIH.

Este caso es el primero español y mundial publicado de carcinoma neuroendocrino primario de vejiga en una paciente con infección por VIH.

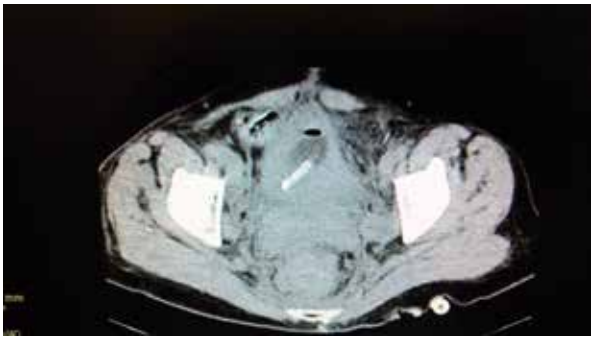

Figura 1: TAC pelviano donde se aprecia una vejiga con marcado engrosamiento cincunferencial y concéntrico de sus paredes, sonda vesical en su interior y aire en área de la burbuja.

CASO CLÍNICO

Se presenta el caso de una mujer de 46 años, con antecedentes de ser fumadora de 20 cigarrillos /día, exADVP, infección por VPH (virus papiloma humano) e histerectomía hace 12 años, síndrome de vejiga dolorosa catalogado de cistitis intersticial en otro centro que fue tratada hace 5 años con instilaciones de hialuronato sódico (CYSTISTAT®), y con infección por VIH en tratamiento antirretroviral con INTELENCE® (Etravirina) 200 mg cada 12 horas y TRUVADA® (Tenofovir disoproxilo y Emtricitabina) 245/200 mg 24 horas. Última CV indetectable y CD 4 en torno a 500.

La paciente acudió a Urgencias por retención urinaria, siendo asistida y tratada mediante cateterismo vesical. Se remitió a nuestro Servicio de Urología para seguimiento y estudio urodinámico. En el inicio de dicho estudio, tras colocarle la sonda de presión/flujo (P/Q) apareció hematuria macroscópica, sin haberse realizado un sondaje traumático. Se suspendió de inmediato la prueba urodinámica y se iniciaron estudios de imagen con ecografía y TC que mostraron una vejiga con severo engrosamiento pan-circunferencial de sus paredes (Figura 1), marcada dilatación pieloureteral bilateral junto a adenopatías en múltiples localizaciones (inguinales bilaterales,

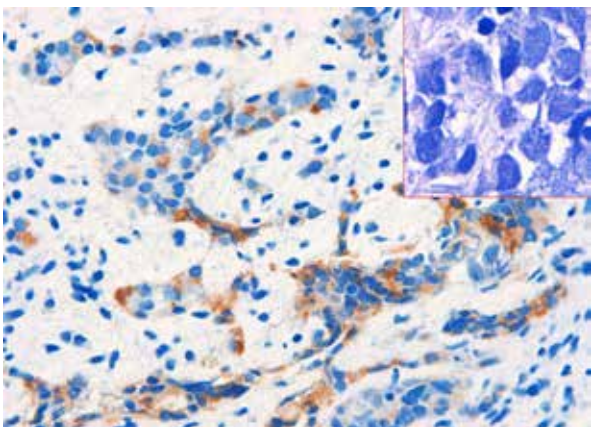

Figura 2: Histopatología del tumor donde se aprecian células tumorales con intensa inmunopositividad citoplásmica para la cromogranina A (cromagranina A 200x). Cuadro superior derecho Hematoxilina-eosina 400x, células neoplásicas con núcleos hipercromáticos, perdida de citoplasma y apiñamiento nuclear.

interaorto-cava, retrocrurales, cervicales izquierdas, supraclaviculares izquierdas y mediastínicas) junto con metástasis pulmonares. Todo ello compatible con un diagnóstico inicial de tumor vesical infiltrante en estadio metastásico.

En los diez días transcurridos desde su primera visita hasta la realización de las pruebas radiológicas pertinentes, la paciente desarrolló una uropatía obstructiva alta con instauración de insuficiencia renal.

Dado el grado de alteración de la función renal con insuficiencia renal aguda y cifras de creatinina de 8 mg/dl, se procedió a nefrostomía percutánea derecha y una vez normalizada la función renal se programó para exploración pélvica bajo

anestesia y RTU de su tumor vesical. En la exploración pélvica se apreció vagina rígida con sensación de masa en su cara anterior, tacto rectal sin alteraciones, y palpación bimanual con sensación de ocupación vesical y masa pélvica. Finalizada la exploración pelviana, se procedió a la RTU, apreciando una uretra rígida y fija, que parecía infiltrada por un tumor, que a nivel vesical se extendía por toda la base y hemivejiga inferior, sin poder distinguir trígono ni meatos, respetando la cúpula vesical. Se realizó RTU amplia y profunda aunque incompleta pues el tumor ocupaba la práctica totalidad de la vejiga y era irresecable. Buena hemostasia con electrocauterio y buen control hemostático posterior. El postoperatorio cursó sin sangrado, siendo dada de alta 2 días después de la cirugía.
El estudio histopatológico mostró una infiltración tentacular de la mayoría de los fragmentos remitidos, algunos con muscular propia, por carcinoma sólido cuyas células muestran núcleos hipertróficos y perdida casi completa del citoplasma.
El estudio inmunohistoquímico (IHQ) resultó intensamente positivo en las células tumorales para la cromogranina A, siendo compatible con un carcinoma neuroendocrino de vejiga (Figura 2). El resto de marcadores: S-100, CD20, ALC, CK20, y 34BE12 fueron negativos.
El re-estadiaje del tumor con nuevo TAC toraco-abdomino-pélvico correspondía a un carcinoma neuroendocrino de vejiga en estadio pT2b N3 M1 (linfáticas y pulmonares).
El estadio IV de la enfermedad neoplásica de la paciente, determinó su tratamiento con quimioterapia adyuvante con carboplatino AUC 5 i.v., etopósido i.v. 50 mg/m2 y etopósido oral 100 mg/m2. Tras la primera dosis, desarrolló una aplasia medular severa post-quimioterapia, con grave neutropenia febril que precisó nuevo ingreso hospitalario, no respondiendo a antibioterapia i.v con amikacina, ertapenem y GSF (factor estimulante de los granulocitos).
La paciente tuvo una evolución desfavorable fulminante, falleciendo en el hospital a los 26 días de su diagnóstico debido a fracaso multiórganico (ascitis, deterioro renal, obstrucción intestinal y fallo hepático).

TABLA I
PUBLICACIONES SOBRE CANCER DE VEJIGA EN PACIENTES CON INFECCIÓN POR VIH (1996-2014): 49 casos.

Autores/año	Tipo histológico	Nº casos
1.-AL SOUB 1996 (4) **(primer caso publicado)**	Carcinoma células transicionales	1
2.-ZAHAR y cols 1995 (7)	Linfoma células T de vejiga (LNH)	1
3.-VENDRELL y cols 1996 (8)	Linfoma no Hodgkin (LNH)	1
4.-CLEMENTE RAMOS y cols 1998 (9)	Carcinoma células transicionales	1
5.-WOLF 2001 (10)	Carcinoma células transicionales	1
6.-SANTOS y cols 2002 (11)	Carcinoma células transicionales	1
7.-MEARINI y cols 2002 (12)	Linfoma de Burkitt (LNH)	1
8.-MANFREDI y cols 2006 (13)	Carcinoma de células transicionales	2
9.- PROCA y cols 2008 (14)	Linfoma anaplásico células grandes (LNH)	1
10.-**GAUGHAN y cols 2009** (5) **(Revisión)**	**Carcinoma células transicionales** Carcinoma escamoso	**10** 1
11.- **FERRON y cols 2009** (15) **(Revisión)**	**Carcinoma células transicionales**	**4**
12.-BALDESSARI y cols 2010 (16)	Linfoma de Burkitt (LNH)	1
13.-BENABDALLAH y cols 2011 (17)	Carcinoma células transicionales	1
14.-BARTEL y cols 2013 (18)	Carcinoma escamoso	1
15.- SRIDHAR y MAMMEN 2014 (19)	Carcinoma urotelial	1
16.-***CHAWKI y cols 2014 (6)*** ***(serie)***	**Carcinoma células transicionales** Carcinoma sarcomatoide Carcinoma escamoso	**12** 2 1
17.- ***BARNES y cols 2014 (20)*** ***(serie)***	**Carcinoma células transicionales**	**5**
18.- ROMERO PÉREZ y cols 2014 *(caso)*	Carcinoma neuroendocrino	
17 autores		**49 casos**

Tabla I: Publicaciones sobre cáncer de vejiga en pacientes con infección por VIH (1996-2014): 49 casos.

DISCUSIÓN

El carcinoma neuroendocrino primario de vejiga fue descrito por primera vez en 1981 por CRAMER (2).

Desde entonces hasta la actualidad se han publicado un centenar de casos de carcinomas neuroendocrinos primarios de vejiga urinaria. Sin embargo, a día de hoy, no hemos encontrado ningún caso de carcinoma neuroendocrino de vejiga urinaria en un paciente con infección por VIH.

La infección por el virus de la inmunodeficiencia humana (VIH) se asocia con un incremento de tumores malignos, siendo los tres más frecuentes el sarcoma de Kaposi, el linfoma no Hodgkin y el cáncer de cérvix, catalogados como tumores definitorios de SIDA (TDS).

Sin embargo en estos pacientes con infección por VIH, también han aumentado su incidencia otros tumores no definitorios de SIDA (TNDS) que han sido denominados tumores asociados a SIDA entre los que se encuentran el linfoma de Hodgkin, hepatocarcinoma, cáncer de canal anal, cáncer de vulva, cáncer de laringe, cáncer de pulmón y los tumores de vejiga.

En los pacientes con infección por VIH los tumores de la vejiga urinaria pueden corresponder tanto a tumores definitorios de SIDA (linfomas no Hodgkin vesicales y el linfoma de Burkitt "LNH") como a tumores no definitorios de SIDA (TNDS) o tumores asociados a SIDA.

Estos tumores vesicales asociados a pacientes con infección por VIH histopatológicamente son la mayoría de veces carcinomas de células transicionales, AL SOUB 1996 (4), en raras ocasiones carcinomas escamosos, GAUGHAN y cols 2009 (5), mucho más raras son otras variedades como el carcinoma sarcomatoide, CHAWKI y cols 2014 (6) y excepcionalmente otros como el carcinoma neuroendocrino que presentamos en este trabajo (TABLA I).

El primer caso de carcinoma de vejiga en un paciente con infección por VIH fue publicado por AL SOUD en 1996 (4), y correspondía patológicamente a un carcinoma de células transicionales, siendo la variedad de tumor vesical asociado a pacientes con infección por VIH más frecuente. Hasta la fecha se han publicado 39 casos de este tipo de tumor asociados a pacientes VIH.

Al documentar nuestro artículo, el no haber encontrado ninguna publicación de carcinoma neuroendocrino de vejiga en un paciente con infección por VIH, nos ha motivado aún más a estudiar y presentar este infrecuente caso, haciendo énfasis en la pésima evolución de este tipo de tumor en la paciente presentada.

Hemos revisado dos series españolas de carcinoma neuroendocrino de vejiga, una de 2011 de POVO MARTIN y cols (23) que revisan 17 casos pero ninguno de ellos asociado a VIH, y otra de PERÁN TERUEL y cols 2012 (24), que estudian 13 casos diagnosticados y tratados en el Complejo Hospitalario Universitario de Albacete, en la que tampoco había ningún caso de carcinoma neuroendocrino de vejiga asociado a infección por VIH (TABLA II).

En la revisión de la literatura inglesa efectuada en PubMed sobre carcinoma neuroendocrino de vejiga y sobre tumores vesicales en pacientes con VIH, según las palabras clave utili-

TABLA II

PUBLICACIONES SOBRE CARCINOMA NEUROENDOCRINO DE VEJIGA (2006 - 2014): 55 casos.

Autores/año	Tipo histológico	Nº casos
1.-LAHOZ TORNOS y cols 2006 (21)	Carcinoma neuroendocrino vejiga	1
2.-NAVARRO MEDINA y cols 2010 (22)	Carcinoma neuroendocrino vejiga	1
3.-POVO MARTÍN y cols 2011(23)	**Carcinoma neuroendocrino vejiga**	**17**
4.-PERÁN TERUEL y cols 2012 (24)	**Carcinoma neuroendocrino vejiga**	**13**
5.-SARI y cols 2013 (25)	Carcinoma neuroendocrino vejiga	1
6.-JAGGON y cols 2013 (26)	Carcinoma neuroendocrino metastásico	1
7.-COLAROSSI y cols 2013 (27)	Carcinoma neuroendocrino vejiga	1
8.-HATA y TASAKI 2013 (28)	Carcinoma neuroendocrino vejiga	1
9.-BHATT y cols 2014 (29)	Carcinoma neuroendocrino vejiga	18
10.-ARAGÓN TOVAR y cols 2014 (30):	Carcinoma neuroendocrino vejiga	1
10 autores		**55 casos**

Tabla II: Publicaciones sobre carcinoma neuroendocrino de vejiga (2006-2014): 55 casos.

zadas han aparecido el número de artículos que se detallan a continuación:

-Neuroendocrine bladder cancer: 253 artículos (aproximadamente 100 casos de carcinomas neuroendocrinos de vejiga).

-Bladder cancer and HIV: 60 artículos (aproximadamente unos 49 casos de distintos tipos de carcinoma de vejiga)

-Neuroendocrine bladder cancer and HIV: 0 artículos.

Hemos revisado las publicaciones aparecidas en PubMed sobre carcinoma vesical en pacientes con infección por VIH y sólo hemos hallado 49 casos. Correspondiendo a 39 carcinomas de células transicionales de vejiga, 5 linfomas no Hodgkin, 3 carcinomas escamosos, 2 carcinomas sarcomatoides (TABLA I) .

Nuestro caso de carcinoma neuroendocrino de vejiga en mujer VIH+ sería el 50 caso mundial publicado de carcinoma vesical en paciente HIV+ y el primer caso de variante histopatológica carcinoma neuroendocrino de vejiga.

En la TABLA I existen 2 revisiones sobre cáncer de vejiga en pacientes con infección por VIH (5), (15) y 2 series largas con las experiencias personales de los autores de los trabajos (6), (20).

En una de las 2 revisiones sobre pacientes con infección por VIH asociados a tumor vesical GAUGHAN y cols en 2009 (5), revisan 11 casos de tumores vesicales en pacientes con VIH, siendo 10 carcinomas de células transicionales y 1 carcinoma escamoso.

La otra revisión es la de FERRON y cols 2009 (15), que aportan y revisan 4 casos personales de cáncer vesical recurrente en pacientes HIV, siendo todos los tumores carcinomas de células transicionales.

Recientemente CHAWKI y cols 2014 (6) presentaron el 2 de noviembre de 2014 en el "HIV Drug Therapy Glasgow Congress 2014 ", un póster con la experiencia en cáncer vesical en pacientes con infección VIH de los Servicios de Enfermedades Infecciosas y de Urología del Hospital Saint Louis de París, en el período de 1998-2013, donde se trataron 6353 pacientes con VIH, encontrando 15 pacientes con cáncer vesical, correspondiendo 12 pacientes (80%) a carcinomas de células transicionales (incluyendo a 4 pacientes 27,3% del total de carcinomas uroteliales con diferenciación escamosa), 2 (13,3%) a carcinomas sarcomatoides y 1 (6,7%) a carcinoma epidermoide. Los autores no analizan su serie paciente a paciente, sino de modo global.

En ese mismo congreso, BARNES y cols 2014 de Manchester (20), en su serie de 438 pacientes con infección por VIH, hallan 5 casos con carcinoma de células transicionales de vejiga, pero tampoco son estudiados individualmente.

La incidencia de carcinoma neuroendocrino de vejiga es mayor en el sexo masculino, que en el femenino con una relación hombre/mujer de 5,5/1.

La clínica de estos tumores es la hematuria en el 90% de los casos, seguida del síndrome miccional irritativo o la uropatía obstructiva infra o supravesical. Nuestra paciente debutó con retención aguda de orina seguida de hematuria tras el intento de realizarle el estudio urodinamico e instauración rápida de una uropatia obstructiva con deterioro de la función renal e insuficiencia renal aguda (IRA).

Estos tumores tienen un comportamiento muy agresivo, con una elevada tendencia a debutar en clínica en estadios avanzados y con metástasis a distancia en el momento de su diagnóstico. Su índice de recurrencia y progresión es alto a pesar del tratamiento quirúrgico (RTU, cistectomía parcial o radical) y la quimioterapia adyuvante (cisplatino, etoposido), POVO MARTÍN y cols 2011 (23). El papel de la radioterapia coadyuvante en estos tumores aún no ha sido definido, NAVARRO MEDINA y cols 2010 (22), pero no parece ser muy eficaz.

El caso que presentamos es el primer caso español y mundial sobre carcinoma neuroendocrino de vejiga en un paciente con infección por VIH.

Así mismo hemos revisado las últimas publicaciones aparecidas sobre carcinoma neuroendocrino de vejiga, no hallando ningún caso en paciente VIH (TABLA II).

El carcinoma neuroendocrino de vejiga es un tumor infrecuente, que hasta la fecha aún no había sido descrito entre los tumores asociados a pacientes con SIDA.

La paciente presentada por nosotros en este artículo tuvo un debut clínico inusual, ya que la clínica de inicio fue la retención urinaria, que pronto evolucionó a la uropatia obstructiva supravesical con deterioro renal.

Tras RTU (09.08.13), estudio patológico y re-estadiaje, el estadio clínico del tumor correspondía a un "carcinoma neuroendocrino de vejiga en estadio IV", por lo que se aconsejó quimioterapia sistémica pero la paciente evolucionó mal, desarrollando una aplasia medular grave post-quimioterapia, con severa neutropenia febril que no respondió a amikacina, ertapenem y GSF.

La paciente presentó una evolución rápidamente desfavorable, falleciendo en el hospital a los 26 días de su diagnostico por fracaso multiórganico (ascitis, deterioro renal, obstrucción intestinal y fallo hepático). BALDESSARI y cols 2010 (16) publicaron un caso de linfoma de Burkitt vesical en un varón de 52 años VIH+, cuya evolución postquimioterapia con CHOP (ciclofosfamida, doxorubicina, vincristina y prednisona), fue similar al de nuestra paciente, es decir con neutropenia severa que evolucionó a shock séptico y fallo multiórganico, falleciendo a los 30 días del diagnóstico.

CONCLUSIÓN

El carcinoma neuroendocrino de vejiga urinaria es una neoplasia infrecuente pero muy agresiva.

Es un tumor que suele diagnosticarse en estadios avanzados con amplia afectación linfática o vascular y su respuesta al tratamiento es mala, RTU, cistectomía parcial, radical, quimioterapia y radioterapia.

En su diagnóstico es fundamental el estudio inmunohistoquímico (IHQ) con las tinciones de las células neoplásicas altamente positivas para cromogranina A, sinaptofisina, enolasa y citoqueratina (marcadores neuroendocrinos).

En pacientes VIH el carcinoma neuroendocrino de vejiga parece tener un pronóstico aún peor (sombrío, fatal).

Este caso es el primero publicado de carcinoma neuroendocrino de vejiga en paciente VIH.

El diagnóstico precoz es fundamental, por ello ante paciente con VIH, fumador y síntomas miccionales (LUTS) ha

de descartarse la existencia de un tumor vesical lo antes posible para evitar la progresión de cualquier variedad de neoplasia existente.

AGRADECIMIENTOS

A Carmen Paula Romero Martínez, por su inestimable ayuda en la corrección de este manuscrito.

BIBLIOGRAFÍA

1.- BARNARD WG: The nature of the "oat-cell sarcoma" of mediastinum. J Path Bacteriol 1926; 29: 241-244.
2.- CRAMER SF, AIKAWA M, CEBELIN M: Neurosecretory granules in small cell invasive carcinoma of the urinay bladder. Cancer 1981; 47(4): 724-730.
3.-ABENOZA P, MANIVEL C, SIBLEY RK: Adenocarcinoma with neuroendocrine differentiation of the urinary bladder. Clinicopathologic, immunohistochemical, and ultrastructural study. Arch Pathol Lab Med. 1986; 110(11):1062-1066.
4.- AL SOUB H: Transitional cell carcinoma of the bladder in an HIV-infected patient. Postgrad Med J 1996; 72(847): 302-304.
5.- GAUGHAN EM, DEZUBE BJ, BOWER M, ABOULAFIA DM, BOHAC G, COOLEY TP, PANTANOWITZ L: HIV-associated bladder cancer: a case series evaluating difficulties in diagnosis and management. BMC Urol 2009; 9: 1-10.
6.-CHAWKI S, PLOUSSARD G, MONTLAHUC C, VERINE J, MONGIAT-ARTUS P, DESGRANDCHAMPS F, MOLINA JM : Bladder cancer in HIV-infected adults: an emerging concern? . J Int AIDS Soc 2014; 17(4 Suppl 3): 19647. doi: 10.7448/IAS.17.4.19647. eCollection 2014. Abstracts of the HIV Drug Therapy Glasgow Congress 2014, poster sessions –abstracts P 115.
6.- AL SOUB H: Transitional cell carcinoma of the bladder in an HIV-infected patient. Postgrad Med J 1996; 72(847): 302-304.
7.- ZAHAR JR, MORTIER E, MICHON C, POUCHOT J, TOUBLANC M, VINCENEUX P: Primary T lymphoma of the bladder in a HIV infected patient. Presse Med 1995 ;24(18):869.
8.-VENDRELL JR, ALCARAZ A, GUTÍERREZ R, RODRÍGUEZ A, BARRANCO MA, CARRETERO P: Secondary bladder lymphoma in a patient with AIDS. Actas Urol Esp 1996; 20(9):832-834.
9.- CLEMENTE RAMOS LM, FERNÁNDEZ FERNÁNDEZ E, SANCHEZ ENCINAS M, GARCÍA GONZÁLEZ R, ESCUDERO BARRILERO A: Fatal bladder carcinoma in a Young man with human immunodeficiency virus. Br J Urol 1998; 82: 132-133.
10.- WOLF K: HIV-infected patient with macrohematuria. Urothelial carcinoma of the urinary bladder. Praxis (Bern 1994) 2001; 90(25-26):1159-1161.
11.- SANTOS J, PALACIOS R, RUIZ J, GONZÁLEZ M, MÁRQUEZ M: Unusual malignant tumours in patients with HIV infection. Int J STD AIDS. 2002; 13(10):674-676.
12.-MEARINI E, ZUCCHI A, COSTANTINI E, FORNETTI P, TIACCI E, MEARINI L: Primary Burkitt's lymphoma of bladder in patient with AIDS. J Urol 2002; 167(3):1397-1398.
13.- MANFREDI R, SABBATANI S, CALZA L, CHIODO F: Bladder carcinoma and HIV infection during the highly active antiretroviral therapy era: A rare, but intriguing association. Two case reports and literature review. Scand J Infect Dis. 2006; 38(6-7):566-570.
14.-PROCA DM, DE RENNE WL Jr, KEYHANI-ROFAGHA S: Anaplastic large cell lymphoma in a human immunodeficiency virus-positive patient with cytologic findings in bladder wash: a case report. Acta Cytol 2008;52(1):83-86.
15.-FERRON P, BOULANGER CV, ESPINOZA LA, HURLEY JD, MD, RODRIGUEZ A, MORENO J: Recurrent urothelial bladder cancer among HIV-infected patients. Case report. The AIDS Reader 2009; 16: 1-7.
16.-BALDESSARI C M, MARTÍNEZ P, NORIEGA MM, SECIN FP, MARRUGAT RE, AVAGNINA A, ROVEGNO AR: Linfoma de Burkitt vesical. Rev Arg de Urol 2010; 75(1): 34-36.
17.- BENABDALLAH JO, COLLINS CW, CARUCCI LR, MOORE KE, GATER DR, KLAUSNER AP: Aggressive bladder carcinoma in an HIV-positive man with tetraplegia and neurogenic bladder. J Spinal Cord Med 2011; 34(2): 248-250.
18.- BARTEL P, GÖCKING K, JANZEN J, PANNEK J: Plattenepithelkarzinom der Harnblase bei einem Patienten mit HIV und Paraplegie. Urologe 2013; 52: 1248-1250.
19.-SRIDHAR FK, MAMMEN KJ: NON-AIDS defining malignancies: Is transitional cell carcinoma bladder one of them?. CHRISMED J Health Res 2014; 1(1): 57-58.
20.-BARNES E , SAXON C, AHMAD S : Cancer prevalence in a metropolitan HIV clinic. J Int AIDS Soc 2014; 17(4 Suppl 3): 19651. doi: 10.7448/IAS.17.4.19651. eCollection 2014. Abstracts of the HIV Drug Therapy Glasgow Congress 2014, poster sessions –abstracts P 119.
21.- LAHOZ TORNOS A, MARRÓN PENÓN MªC, PARDO LÓPEZ MªL, NOGUERAS GIMENO MA, PUJOL OBIS E, DEL VILLAR SOEDO V: Tumor neuroendocrino vesical de célula pequeña: a propósito de un caso y revisión de la literatura. Actas Urol Esp 2006; 30(8): 835-838.
22.- NAVARRO MEDINA P, CAMACHO GARCÍA C, BLANCO DIEZ A, BARROSO DEYNE E, ARMAS MOLINA J, ARTILES HERNÁNDEZ JL, CHESA PONCE N: A propósito de un cáncer de vejiga neuroendocrino mixto. Actas Urol Esp 2010; 34(10): 903-905.
23.- POVO MARTÍN IJ, GALLEGO VILLAR D, MIRALLES AGUADO J, GARAU PERELLÓ C, RODRIGO ALIAGA M, GIMENO ARGENTE V, ALFARO FARRERES L, GALLEGO GÓMEZ J: Carcinoma neuroendocrino de células grandes de vejiga. Revisión bibliográfica. Arch Esp Urol 2011; 64(2): 105-113.
24.- PERÁN TERUEL M, GIMÉNEZ BACHS JM, MARTÍNEZ RUIZ J, FERNÁNDEZ ANGUITA PJ, NUÑEZ SARRIÓN MªA, PASTOR GUZMÁN JM, SALINAS SÁNCHEZ AS, LORENZO ROMERO JG, DONATE MORENO MªJ, ATIENZAR TOBARRA M, VIRSEDA RODRÍGUEZ JA: Carcinoma neuroendocrino de vejiga. Análisis retrospectivo der 15 años. Arch Esp Urol 2012; 65(2): 237-243.
25.- SARI A, ERMETE M, SADULLAHOĞLU C, BOLÜKBAŞI A: Large cell neuroendocrine carcinoma of urinary bladder; case presentatioin. Turk Patoloji Derg 2013; 29: 138-142.
26.-JAGGON JR, BROWN TA, MAYHEW R: Metastatic primary neuroendocrine carcinoma of the genitourinary tract. A case report of an uncommon entity. Am J Case Report 2013; 14: 147-149.
27.- COLAROSSI C, PINO P, GIUFFRIDA D, AIELLO E, COSTANZO R, MARTINETTI D, MEMEO L: Large cel neuroendocrine

carcinoma (LCNEC) of the urinary bladder: a case report. Diagn Pathol 2013; 8(19): 1-4.
28.- HATA S, TASAKI Y: A case of the large cell neuroendocrine carcinoma of the urinary bladder. Case Rep Med 2013; article ID 804136, 3 pages.
29.- BHATT VR, LOBERIZA Jr FR, TANDRA P, KRISHNAMURTHY J, SHRESTHA WANG J: Risk factors, therapy and survival outcomes of small cell and large cell neuroendocrine carcinoma of urinary bladder. Rare Tumors 2014; 6 (1): (5043) pág. 10-14.
30.- ARAGÓN-TOVAR AR, PINEDA-RODRÍGUEZ ME, PUENTE-GALLEGOS FE, ZAVALA-POMPA Á: Carcinoma neuroendocrino de vejiga. Reporte de un caso. Cir Cir 2014; 82 (3): 338-343.

UROLCHI EN REVISTAS INTERNACIONALES

Laparoscopic partial nephrectomy: A series of one hundred cases performed by the same surgeon

José M. Campero[1], Christián G. Ramos[1], Raúl Valdevenito[1,2], Alejandro Mercado[2], Juan Fullá[3]

1. Department of Urology, Clinica Las Condes. 2. University of Chile Clinical Hospital. 3. San Borja Hospital, Santiago, Chile.

ABSTRACT

INTRODUCTION: Laparoscopic partial nephrectomy (LPN) has become the first-line surgical technique for the management of renal tumors smaller than 4 cm. Its main advantages are an excellent oncologic control together with the preservation of nephron units. Moreover, it implies a shorter length of hospital stay, less postoperative pain, and shorter recovering times for patients. CONTEXT: We included 100 patients who consecutively underwent LPN between years 2000 and 2010 in our institution. AIMS: The aim was to present our experience and to compare it with the results reported in the literature by other centers. SETTINGS AND DESIGN: This was a prospective study. SUBJECTS AND METHODS: One hundred consecutive patients (67 men and 33 women) who underwent LPN within years 2000 and 2010 were included in the study. In all cases, surgery was performed by the same surgeon (JMC). Data were collected retrospectively, including clinical and histopathologic information, as well as surgical and functional results. STATISTICAL ANALYSIS USED: Statistical analysis was performed using the chi-square test and SPSS v17 software. A P–value < 0.05 was considered significant in all the analyses. RESULTS: The indication for LPN was a renal tumor or a complex renal cyst in the 96% of the cases. A retroperitoneal or transperitoneal approach was performed in the 62% and 38% of the cases, respectively. The average size of the tumor was 3.3 cm (range 1–8). The mean surgical time was
103.5 min (range 40–204). The mean estimated blood loss was 193.7 cc. The average hospital length of stay was 50.2 h. Six (6%) patients had complications related to the surgery. The majority (n = 2) was due to intraoperative bleeding. With an average follow-up time of 42.1 months, there is no tumor recurrence reported up to now. CONCLUSIONS: Our results are similar to those reported in the international literature. LPN is a challenging surgical technique that in hands of a trained and experienced surgeon has excellent and reproducible results for the management of small renal masses and cysts.

Keywords: Partial nephrectomy, renal cancer, laparoscopic.

INTRODUCCIÓN

During the last decade, the incidence of renal cell carcinomas (RCCs) has significantly increased mainly due to the better access and quality of imaging techniques, producing a marked increase in the diagnosis of incidental renal masses.[1]

Upon treatment of RCCs, radical nephrectomy is the only accepted curative technique, with excellent oncologic results.[2] However, partial nephrectomy (PN) appears as an alternative to radical surgery in tumors smaller than 4 cm, with equivalent long-term oncologic results in terms of recurrence and survival. In addition, PN offers a better quality of life to patients with RCCs.[3,4]

Since the incorporation of the laparoscopic technique in the urologic practice, laparoscopic partial nephrectomy (LPN) has become a valuable approach in the management of RCCs. LPN has allowed shorter hospital stays, reduced postoperative pain, and shorter recovery times for patients.

The aim of this study is to present our experience and to compare it with the results reported in the literature by other centers.

SUBJECTS AND METHODS

We conducted a prospective study that included 100 patients who consecutively underwent LPN between years 2000 and 2010. Informed consent was given by all participants. All surgeries were performed by the same surgeon (JMC) with the assistance of two other urologists of the team. All cases were incidentally diagnosed RCCs. Collected data included epidemiologic information, preoperative evaluation, surgical notes, biopsy reports, TNM staging, levels of serum creatinine (pre- and postoperative levels), postoperative complications (Clavien Classification of Surgical Complications), recurrence, and oncologic status of patients during follow-up. Statistical analysis was performed using the chi-square test and SPSS v17 software. A P–value < 0.05 was considered significant in all the analyses. All patients gave their informed consent to participate in the study.

SURGICAL TECHNIQUE

In all patients, the best suited surgical approach, i.e., trans-

peritoneal or retroperitoneal, was defined considering the localization of the tumor, history of previous surgeries, and patient's anatomic configuration. The dissection of the corresponding kidney was performed, widely exposing the area affected by the tumor. Occasionally, it was necessary to release the perirenal fat completely to mobilize the kidney and allow a better position to perform the partial nephrectomy in a safe and effective way. The dissection of the renal hilium was performed before clamping the hilium for ischemia. Tumor resection was performed under ischemia using scissors over nor mal tissue (not tumor). Samples from the tumor bed were also included for histological defect and decrease the risk of bleeding or urinary fistula formation.[5] After repairing the defect, the clamp was released and the ischemia time registered. The surgical specimen was taken out in an impermeable polyethylene bag through one of the trocar insertion sites. A strict wash with bidistilled water was performed in the surgical area. The kidney was covered with its own fat. Trocar insertion sites were all checked for hemostasia and then stitched.

COMPLICATIONS

Complications were defined as adverse events happening within 30 days after surgery and were classified as intra- and postoperative.

EVALUATION OF RENAL FUNCTION, TUMOR RECURRENCE, AND MORTALITY

The renal function was evaluated measuring the levels of serum creatinine pre- and postoperatively. Specific mortality causes and recurrence were analyzed with an average follow-up time of 3.5 years.

STATISTICAL ANALYSIS USED

Statistical analysis was performed using the chi-square test and SPSS v17 software. A P–value < 0.05 was considered significant in all the analyses.

RESULTS

A total of 100 patients who underwent LPN between 2000 and 2010 were included in this study. The average age

Table 1: Characteristics and perioperative data on 100 patients undergoing partial nephrectomy

Mean age (years) (range; SD)	55.4 (16-80; 12.2)
Men	67 (67%)
Women	33 (33%)
Mean preoperative creatinine serum levels (mg/dL) (range; SD)	1.03 (1.0-2.0; 0.14)
Mean postoperative creatinine serum levels (mg/dL) (range; SD)	1.03 (0.8-2.0; 0.2)

Table 1: Characteristics and perioperative data on 100 patients undergoing partial nephrectomy.

Table 2: Anatomical and pathological data

Diameter and tumor localization	Frequency (n= 100)	
Diameter		
≤ 2 cm	37	
2 - 4 cm	43	
> 4 cm	20	
Localization	Right kidney	Left kidney
Upper pole	9	15
Mid portion (central)	18	29
Lower pole	12	17
Total	39	61
Exophytic	62	38
Histology	Frequency (n=100)	
Renal cell carcinoma	72	
Clear-cell RCC	63	
Cystic RCC	9	
Collecting duct RCC	1	
Benign tumors	28	
Simple renal cyst	12	
Angiomyolipoma	7	
Oncocytoma	6	
Cortical adenoma	1	
Chronic pyelonephritis	1	
Atrophy (lithiasis-related)	1	

Table 2: Anatomical and pathological data.

of the group was 55.4 years, with 67% men (n = 67) and 33% women (n = 33). Average pre- and postoperative creatinine serum levels were both 1.03 mg/dL [Table 1]. The frequency of tumors was higher in the left kidney (61%). Regarding localization within the kidney, most were in the mid-portion (47%), followed by lower and then upper pole (29% and 24%, respectively), as shown in Table 2. Histology showed malignant tumors in 72% of the cases, all of them corresponding to RCCs [Table 2]. LPN was performed retroperitoneally in 62 cases and transperitoneally in 38. The mean ischemia time was 33.2 min [Table 3]. Due to an unfavorable position of the tumor, conversion to open surgery was necessary in three cases (see "Discussion"). Complications presented in six patients. Two patients had intraoperative bleeding (one required transfusion) and were managed in a conservative way. Three patients had postoperative bleeding: one required nephrectomy but the others could be managed in a conservative way [Table 3]. The average hospital stay length was 50.2 h. This series has an average follow-up time of 42.1 months, with no tumor recurrence reported up to now.

Table 3: Surgical outcomes and complications

Surgical characteristics	Frequency (*n*=100)
Surgical approach	
Retroperitoneal	62 (62%)
Transperitoneal	38 (38%)
Mean surgical time (min) (range; SD)	103.5 (30-204; 39.1)
Intraoperative bleeding (ml) (range; SD)	193.7 (5-3,000; 395.7)
Conversion to open surgery	5 (5.6%)
Due to intraoperative bleeding	2
Unfavourable position	3
Mean ischemia time (min) (range; SD)	33.2 (14-60; 11.4)
Mean hospital stay (hours) (range; SD)	50.2 (24-120; 18.4)
Complications	**Frequency**
Intraoperative	
Bleeding	2
Postoperative	
Bleeding	3
Urinary fistulae	1
Total	6

Table 3: Surgical outcomes and complications.

DISCUSSION

During 2006, malignant renal tumors reported 940 hospital discharges in Chile. In addition, the Chilean Ministry of Health has projected a rising specific kidney cancer death rate since 1999, which converts it into an emergent health problem for Chilean public health, as has happened in other countries. First reports on laparoscopic management of renal tumors are from 1991 and were performed by Clayman et al.[6-8] Since then, the technique has considerably improved and more and more patients are undergoing laparoscopy.[9] The aim of LPN is to reproduce the principles and results of open surgery adding the benefits of a minimally invasive technique. The repor ted oncologic results provided by LPN are excellent.[10] Different repor ted series with an average follow-up of 3–5 years show specific survival rates of 100%.[11] The benefits of LPN are less postoperative pain, shorter hospital stays, and shorter recovery times.[12] The present study shows the results in a hundred-case series performed by the same surgeon. Most patients were between their fifth or sixth decade of life, with a slight male predominance. With regards to localization, central (mid- portion) tumors were the most frequent in both kidneys, representing the 47% of the total. A historical analysis was done upon tumor localization, showing that LPN on central tumors presents the higher increase along time [Figure 1]. However, despite the greater intrinsic difficulty in the management of tumors in this situation, there was no associated increase in complication rates.

The placement of trocars was always decided at the beginning of surgery. In this way, an unfavorable position was defined as that in which the positioning of instruments did not allow the tumor resection with proper oncologic margins or a satisfactory surgical defect repair (e.g., presence of renal polar arteries that restricted kidney rotation or resection of intrarenal tumors). For this condition three cases were converted to open surgery.

Six cases presented with some kind of complication (intra- or postoperatively). T he analysis of the frequency of complications along time showed that there was an increase from 2000 to 2004, but in the last 5 years the frequency has decreased [Figure 1]. This probably reflects the cumulative surgical experience of our laparoscopic surgeon, allowing with time the management of more complex cases (due to tumor localization or size) without necessarily increasing the risk of complications.

We also analyzed four possible conditions that could increase the risk of complications: age over 65, tumor diameter

bigger than 4 cm, central situation of the tumor, or been operated within the first decade of the series, assuming less surgical experience by then. None of these variables showed a significant statistical association with the development of complications. Finally, in our series no cases of tumor recurrence have been reported and the global and specific survival is 100% with a mean follow-up of 3.5 years.

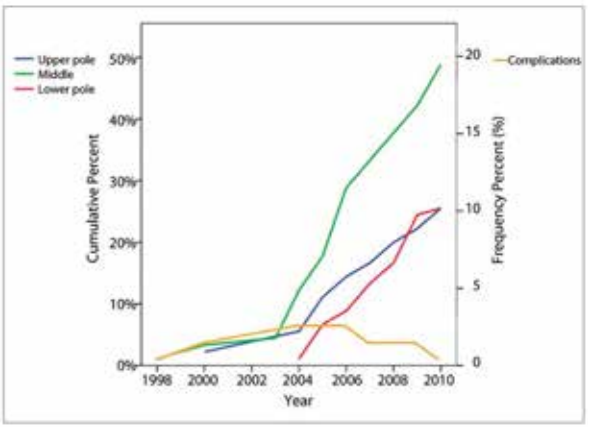

Figure 1: Temporal profile of the localization of the different tumors and frequency of complications along time.

CONCLUSSION

Our results are similar to those reported in other institutions around the world. With our results we show and emphasize that LPN has an increasingly important role in the actual management of renal tumors, being a safe technique with no differences in oncologic results when compared to results reported with radical surgery. But in order to get these results, LPN has to be performed by surgeons with a solid laparoscopic training, following a rigorous surgical protocol and with the support of a trained team not only to reduce the risk of surgical complications, but also to be able to manage them, if necessary.

REFERENCES

1. Lane BR, Gill IS. 7-year oncological outcomes after laparoscopic and open partial nephrectomy. J Urol 2010;183:473-9.
2. Van Poppel H. Efficacy and safety of nephron-sparing surgery. Int J Urol
2010;17:314-26.
3. Clark PE, Schover LR, Uzzo RG, Hafez KS, Rybicki LA, Novick AC. Quality of life and psychological adaptation after surgical treatment for localized renal cell carcinoma: Impact of the amount of remaining renal tissue. Urology 2001;57:252-6.
4. Kim JM, Song PH, Kim HT, Park TC. Comparison of partial and radical nephrectomy for pT1b renal cell carcinoma. Korean J Urol 2010;51:596-600.
5. Gill IS, Kamoi K, Aron M, Desai MM. 800 Laparoscopic partial nephrectomies: A single surgeon series. J Urol 2010;183:34-41.
6. Clayman RV, Kavoussi LR, Figenshau RS, Chandhoke PS, Albala DM. Laparoscopic nephroureterectomy: initial clinical case report. J Laparoendosc Surg 1991;1:343-9.
7. Clayman RV, Kavoussi LR, Soper NJ, Dierks SM, Meretyk S, Darcy MD,
et al. Laparoscopic nephrectomy: initial case report. J Urol 1991;146:278-82.
8. Viprakasit DP, Macejko AM, Nadler RB. Laparoscopic nephroureterectomy and management of the distal ureter: A review of current techniques and outcomes. Adv Urol 2009:721371.
9. Alonso y Gregorio S, Sánchez S, Soler C, Rando A, Girón M, Tabernero Gómez AJ, et al. Laparoscopic radical nephrectomy in big surgical specimens. Actas Urol Esp 2009;33:755-8.
10. Lane BR, Novick AC. Nephron-sparing surgery. BJU Int 2007;99(5 Pt B):1245-50.
11. Lane BR, Gill IS. 5-Year outcomes of laparoscopic partial nephrectomy. J Urol 2007;177:70-4; discussion 74.
12. Cohen HT, McGovern FJ. Renal-cell carcinoma. N Engl J Med 2005;353:2477-90.

How to cite this article: Campero JM, Ramos CG, Valdevenito R, Mercado A, Fullá J. Laparoscopic partial nephrectomy: A series of one hundred cases performed by the same surgeon. Urol Ann 2012;4:162-5.
Source of Support: Nil, Conflict of Interest: None.

Access this article online

Quick Response Code:

Website:
www.urologyannals.com

DOI:
10.4103/0974-7796.102664

Dr. Juan A. Hinostroza F.

Últimos avances en urología: desde el sildenafil a la laparoscopía

ROBERT FURCHGOTT



LOUIS IGNARRO

FERID MURAD

En 1998 les fue otorgado el Premio Nobel de Medicina y Fisiología a **Robert Furchgott, Louis Ignarro y Ferid Murad,** por sus contribuciones al descubrimiento del modo de acción del óxido nítrico (ON). Ante un estímulo sexual predomina el parasimpático sobre el simpático lo que provoca relajación de las fibras musculares lisas vasculares y vasodilatación de las arterias helicinas. El mediador químico final, responsable de esta acción, es el óxido nítrico que corresponde a una molécula transmisora`en los vasos sanguíneos, donde su formación continua por las células endoteliales, actúa sobre las unidades musculares subyacentes para mantener la vasodilatación y el flujo sanguíneo.

Ya que entre los factores vasculares que pueden alterar la función eréctil se encuentra la disminución del flujo sanguíneo dentro del pene, en 1998 sale al mercado mundial aprobado por la FDA norteamericana un fármaco revolucionario, el Citrato de Sildenafil (Viagra®) para el tratamiento oral de la disfunción eréctil. Será considerado el mayor boom de ventas en la historia de la farmacéutica mundial y además transformará para siempre la historia del hombre con disfunción eréctil, ya que concretará la verdadera cifra de incidencia de impotencia en el hombre por arriba de 40 años. Se utilizará de manera efectiva en casos de diabetes, secuelas de impotencia en casos de accidentes cerebrovasculares y en casos de secuelas erectivas en traumas o enfermedades medulares.

El Sildenafil o Citrato de Sildenafil, inicialmente conocido como componente UK-92,480, fue desarrollado en los laboratorios Pfizer para tratar la angina de pecho. Durante los estudios de fase I, realizados bajo la supervisióî del científico Ian Osterloh, director del Departamento de Salud Sexual de Pfizer. se sugirió que la droga tenía un ligero efecto en la angina pero pudo inducir notables erecciones masculinas. La empresa decidió entonces comercializarla para tratar la disfunción eréctil en lugar de la angina. Osterloh asegura que los efectos secundarios han afectado a pocos pacientes (dolor de cabeza y musculares, y molestias en el estómago).

El sildenafilo incrementa en forma específica los niveles de CMPC en el cuerpo cavernoso.El incremento es mayor en

presencia de NPS, induciendo la erección mediada por óxido nítrico. El efecto erectógeno del sildenafilo está producido por un aumento del CMPC debido al ya conocido efecto inhibidor de la fosfodiesterasa específica del CMPC.

La droga fue patentada en 1996, aprobada por la FDA el 27 de marzo de 1918 y ofrecida para la venta en los Estados Unidos más tarde ese año. Pronto se convirtió en éxito: Las ventas anuales del Viagra entre 1999 y 2001 excedieron el billón de dólares. El nombre "Viagra", como el nombre de muchas drogas, es una invención de mercadeo pero posiblemente fue inspirado por la palabra "vyaghra" en sánscrito, que significa "Tigre".

IRWIN GOLDSTEIN

El trabajo que respalda el lanzamiento del producto está integrado por investigadores de talla internacional como **Irwin Goldstein**, el padre de la Viagra, profesor de Urología de la Universidad de Boston, Lue TF, Nathan H, Rosen RC, Steers WD, Wicker PA y el Grupo de Estudio Sildenafil, con el trabajo titulado "Oral sildenafil in the treatment of erectile dysfunction. N Eng J med 338:1397-1404,1998.

Posteriormente saldrán al mercado el Vardenafil (Levitra®) del Laboratorio Bayer y el Tadalafil (Cialis®) de Lilly, que en dosis de 5 mg. diarios es la primera opción farmacológica indicada para el tratamiento contínuo de la disfunción eréctil, lo que permite al paciente disociar la toma del comprimido del acto sexual.



RONALD B. NATALE

En el año 2000 el **Dr. Ronaldo B. Natale** reporta que la Quimioterapia neoadyuvante y la cistectomía radical es mejor que la cistectomía sola en casos de cáncer de vejiga.

En la actualidad vivimos la "era" de la medicina tecnológica. Cada vez más, la tecnología nos ayuda a realizar diagnósticos más exactos y con menor agresividad. Más rápido y menos molesto, parece ser la máxima actual.

DR. JESÚS ROMERO

En julio 2006 el **Dr. Jesús Romero** desarrolla una nueva técnica para curar la incontinencia urinaria de esfuerzo: la utilización de un nuevo tipo de malla de incontinencia que es ajustable después de la intervención.

La malla TVA (transvaginal ajustable) permite ajustar la tensión dada en quirófano, permitiendo corregir los defectos y los excesos. La **(f1) malla (TVA/TOA)** ha dado excelentes resultados en los casos en los que ha sido aplicada.

(f1) Malla (TVA/TOA)

En los últimos años ha habido avances sobre nuevos fármacos para los tratamientos de patologías malignas renales y prostáticas que presentan metástasis y compensan esta situación, así como en los aspectos relacionados con el cáncer de próstata tanto en tratamientos como en la cirugía laparoscópica con nuevas técnicas. La hormonoterapia potencia la osteoporosis en los pacientes que sufren tumor de próstata por lo que de indica el tratamiento con taxanos para prevenir esta secuela.

En los últimos 15 años la Urología ha incorporado importantes novedades a nivel diagnóstico y terapéutico, sobre todo gracias a los avances tecnológicos que han tenido lugar.

En la última década, se ha consolidado la **(f2) cirugía mínimamente invasiva**, Laparoscopía, endourología) al disminuir la morbili- dad de muchos pro- cedimientos quirúrgi-cos.
Ya en la antigüedad el Urólogo fue uno de los pioneros en utilizar cirugía mínimamente invasiva con la aparición de ópticas en las resecciones prostáticas endoscópicas.

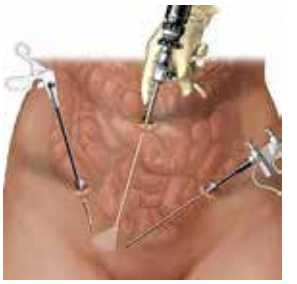

(f2) Cirugía mínimamente invasiva

(f3) Laparoscópicos Urológicos

En la sucesión cronológica de acontecimientos **(f3) laparoscópicos Urológicos,** debemos realizar una división entre las técnicas de abordaje Transperitoneales y las Retroperitoneales, siendo las primeras relativamente recientes. Se tienen datos sobre la primera publicación de una Retroperitoneoscopía realizada por Bartel en 1969, sucediéndole otros autores en la década del 70 como Witmoser, Sommerkemp, Wickham, Rasmussen y Wurtz entre otros. En esa primera instancia no existía una forma estandarizada de reproducir el abordaje Retroperitoneal, variando desde técnicas cerradas por punción con aguja de Veress bajo visión Radioscópica, a técnicas abiertas, creándose la cámara de trabajo por medio de insuflación con aire, CO_2, Solución Fisiológica, etc. Este tipo de abordaje tuvo poca popularidad, por crear una cámara de trabajo insuficiente, y el tiempo mayor de cirugía empleado en la disección del tejido fascial conectivo del Retroperitoneo, en contraste con la gran cámara obtenida en el acceso transabdominal. Wickham en 1979 realiza la primer Ureterolitotomía laparoscópica por Retroperitoneoscopía, insuflando el Retroperitoneo con CO_2, por medio de un trócar en el ángulo de la duodécima costilla. A través de un trócar complementario pasaba una pinza de prensión y por otro acceso insertaba un bisturí de mango largo para la apertura del uréter. Las únicas áplicaciones de la Laparoscopía urológica Transperitoneal, que fueron en un primer momento utilizadas, luego del gran impacto de esta técnica, provocado en Cirugía General y en Ginecología en la década del 80, se limitaron a la localización intrabdominal de los testículos no palpables (diagnóstico diferencial entre criptorquidea, ectopía, atrofia o agenesia testicular), la investigación de estados intersexuales mediante visualización y biopsia ocasional de las gónadas, la monitorización transperitoneal de la cirugía percutánea de los riñones en ectopías pelvianas y la corrección Laparoscópica del varicocele.

DR.RALPH CLAYMAN

En la historia de la Nefrectomía laparoscópica, fue **Ralph Clayman y Col.**, quienes en 1990 realizan la primera Nefrectomía Laparoscópica en un modelo Porcino por vía Transperitoneal, y en Diciembre del mismo año la primera en un Humano en forma Retroperitoneal, teniendo esta última intervención una duración de 6 Hs, y como complicación la realización de un Neumotórax que requirió avenamiento pleural. La cámara de retroneumoperitoneo se creaba por punción con aguja de Veress introducida bajo visión fluoroscópica por debajo

del polo inferior Renal. En las primeras Nefrectomías se utilizaron ciertos recaudos como la embolización de la arteria Renal, para disminuir el riesgo de sangrado intraoperatorio, y la colocación de catéteres ureterales para la mejor identificación intraoperatoria del mismo.

Gaur,(India) en 1992, marca un hito importante en la historia de la Retroperitoneoscopía, con la presentación de un balón de disección Retroperitoneal, que consistía en un guante de cirujano adáctilo Nº 7, asegurado a la punta de un catéter de 8 Fr. Dicho catéter era introducido en forma abierta en el espacio Retroperitoneal y se conectaba a una bomba neumática que lo insuflaba hasta una presión de 110 Retroperitoneoscopía mmde Hg. Esto creaba una disección del espacio Retroperitoneal, donde luego de ser recambiado el balón por un trocar de Hasson, se insuflaba dicho espacio con CO2, creando así hitos anatómicos reproducibles. Se han realizado múltiples modificaciones de la técnica de Gaur, como Hirsch en 1994 con un balón montado en un trócar, y **Rassweiler** en 1995 con un dedo de guante Nº 8 fijado a un trocar de 10/11 mm., llegando a la actualidad, donde se comercializan trócares balón de disección neumática que se monitorizan con la óptica. Gracias a la contribución de Gaur es que se simplifica la técnica de abordaje del Retroperitoneo en forma laparoscópica, un espacio anatómico al cual el Urólogo se halla habituado a trabajar. La nefrectomía por laparoscopia retroperitoneal es una novedosa técnica del inicio de la década de los noventa, la primera la efectuó el hindú Gaur en 1992. Con un abordaje diferente, creando un tercer espacio retroperitoneal con un balón e ingresando en este espacio para efectuar la nefrectomía, similar a la técnica abierta, posteriormente sé eminefrectomías y en la actualidad se esta popularizando como abordaje inicial para los pacientes donantes de riñones para trasplante, con un abordaje más reducido al que siempre se utilizó.

JENS RASSWEILER

Octavio Castillo, (Chile) es reconocido mundialmente como un pionero en el desarrollo de la cirugía laparoscópica en Urología, prueba de ello es la estrecha relación que mantiene con la Asociación Española de Urología para el entrenamiento de los urólogos españoles en ésta novedosa técnica quirúrgica. En la actualidad el Dr. Castillo ostenta el cargo de Presidente Electo de la Confederación Americana de Urología, de la cual será su Presidente en el año 2010, cargo que será ejercido por primera vez por un urólogo chileno. Publica en 2005 su experiencia en cirugía mínimante invasiva en cirugía radical laparoscópica extraperitoneal en Cáncer prostático practicada en 106 pacientes. Concluye que "es un procedimento bien tolerado, con buenos resultados en los referente al dolor postoperatorio y tiempo de hospitalización. "Cuando ocurren complicaciones, éstas tienden a ser más severas que cuando se presentan en cirugía abierta y son dependientes de la experiencia del cirujano".

DR.OCTAVIO CASTILLO

Dr. Juan A. Hinostroza F.

Trasplante renal, y genética: Grandes pasos en la última decada

En **(f4) transplantes renales** también han habido avances en los últimos años: el transplante renal por nefrectomía laparoscópica, una técnica eficiente y poco invasiva con mayores ventajas para los donantes. Por ello, se ha querido impulsar los donantes vivos de riñón, animando no sólo a familiares de primer y segundo grado del paciente a donar.

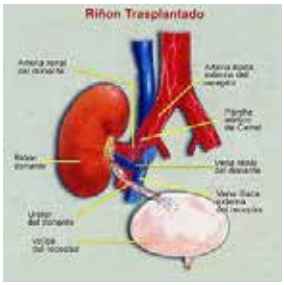

(f4) Transplantes renales

La nueva técnica de la nefrectomía laparoscópica, comentada más arriba, de gran éxito en Estalos Unidos, es una de las novedades que vale la pena destacar. Ésta técnica consiste en la extracción del riñón del donante mediante una cirugía mínimamente invasiva. En el continente americano ha aumentado tanto el número de donaciones de riñón como de pacientes con insuficiencia renal crónica que optan al transplante, de modo que a corto plazo, el ofrecer nefrectomía por laparoscopía puede ser importante para que algunas personas que a lo mejor tienen miedo o dudas de someterse a cirugía agresiva al final se decidan a ser donantes.

El avance en las investigaciones acerca de la histocompatibilidad fue acompañado también de un importante desarrollo respecto a las drogas que permitían evitar el rechazo del órgano o el tejido implantado.

SIR ROY CALNE

A principio de la década del 60 el Dr. Calne, hoy Caballero Británico, Profesor **Sir Roy Calne**, ya era una figura de la trasplantología mundial, pionero en el área, becario y colaborador del Premio Nobel Joseph Murray en Boston, donde desarrollaría cirugía de trasplante renal en perros probando modernos inmunosupresores. aquel que en 1968 realizara el primer trasplante hepático en Europa.

El hongo (Tolypocladium inflatum) del que se extrae la ciclosporina.

La aparición de estas drogas en la década del 70 abrió una nueva etapa que significó el comienzo de un período de crecimiento sostenido del número de trasplantes en el mundo. La **(f5) ciclosporina,** droga que se descubrió en Inglaterra en 1971, manifestaba una clara superioridad sobre el resto de los inmunosupresores conocidos. El Dr. Roy Calne en Cambridge manifestó que "La ciclosporina es suficientemente potente (y poco tóxica para constituir un inmunosupresor atractivo para la experimentación clínica en los pacientes receptores de trasplantes de órganos".

(f5) Ciclosporina

NIELS KAI JERNE

GEORGES KÖHLER

CÉSAR MILSTEIN

En 1984 **Niels Kai Jerne (Inglés), Georges Köhler (Alemán) y César Milstein (Argentino)** recibieron el Premio Nóbel de Medicina por sus trabajos en teorías respecto a la especificidad en el desarrollo y control del sistema inmune y el descubrimiento de la producción de anticuerpos monoclonales. Los anticuerpos monoclonales (Mab, del inglés monoclonal antibody) son anticuerpos idénticos porque son producidos por un solo tipo de célula del sistema inmune, es decir, todos los clones proceden de una sola célula madre (ver más adelante). Es posible producir anticuerpos monoclonales que se unan específicamente con cualquier molécula con carácter antigénico. Este fenómeno es de gran utilidad en bioquímica, biología molecular y medicina, y para nosotros en los transplantes renales y tratamiento del cáncer prostático. Son muy eficaces para evitar el rechazo con menos efectos colaterales", permitiendo combinar estos fármacos e individualizar el tratamiento para cada paciente y mejorar los resultados. Lo último que se logrado crear son el LEA29Y, el Daclizumab, Baciliximab, etc.

En el año 2008, los anticuerpos monoclonales han cumplido 28 años desde su invención dejando de ser una curiosidad biológica para ser una forma de tratamiento y diagnóstico muy importante en diversas enfermedades. Existen más de 17 anticuerpos monoclonales aprobados por la FDA, pero el número de estos anticuerpos en fase de ensayo clínico es elevado y representan un 30 por ciento de todos los compuestos en investigación en el 2005.
Para detener la incidencia de enfermedades cardiovasculares, se han desarrollado nuevos inmunosupresores que permiten que el paciente pueda recibir una especie de "inmunosupresión a la carta". Hay grandes esperanzas depositadas en los inmunosupresores de nueva generación que son de próxima aparición, con menos nefrotóxicicidad y efectos secundarios.
Otra de las propuestas de los especialistas en urología es introducir la **(f6) máquina de perfusión continua,** de fuerte implantación en Estados Unidos, que permite conservar los riñones durante más tiempo, permitiendo a los profesionales evaluar mejor y con más calma su adecuación al paciente receptor, desde el punto de vista de compatibilidad inmunológica.
Sin duda los principales avances que ha experimentado el campo de la urología en los últimos años además de la laparoscopía, ya comentada, son los nuevos fármacos inhibidores de la angiogénesis, la nanomedicina y el uso de la robótica.

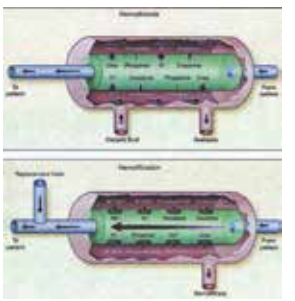

(f6) Máquina de perfusión continua.

Los **(f7) inhibidores de la angiogénesis**, a veces llamada terapia antiangiogénica que puede prevenir el desarrollo del cáncer mediante el bloqueo de la formación de vasos sanguíneos nuevos, a través de los cuales los tumores obtienen aporte sanguíneo para su crecimiento y capacidad de metastatizar. Los tumores no pueden crecer más de una fracción de una pulgada sin los vasos sanguíneos. Las células tumorosas producen (o hacen que las células cercanas produzcan)

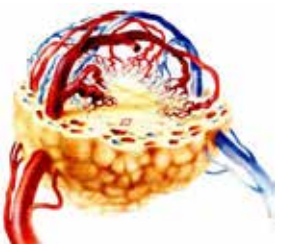

(f7) Inhibidores de la angiogénesis

factores de crecimiento que estimulan la formación de vasos sanguíneos. En algunos estudios realizados en animales, los inhibidores de la angiogénesis han logrado reducir y eliminar el cáncer en forma total. Se están comercializando fármacos derivados de anticuerpos monoclonales como el bevacizumab(Avastin®), Sunitinib(Sutent®) y Sorafenib (Nexavar®),para mejorar la sobrevida y calidad de vida en carcima renal de células claras metastático, enfermedad en la cual la quimioterapia es inactiva y las terapias inmunológicas (interferon e interleukina-2) ofrecen respuestas de sólo un 15% y con marcada toxicidad.

El 30 de junio de 2008 se dió a conocer el primer tratamiento oral, de amplio espectro inhibidor de la angiogénesis, especialmente formulado a través de la nanotecnología, llamado Lodaín, puede ser útil como terapia preventiva para los pacientes en alto riesgo de cáncer o una enfermedad crónica como terapia de mantenimiento para una variedad de tipos de cáncer, la prevención de la formación de tumores recurrentes o mediante el bloqueo el crecimiento de vasos sanguíneos que los alimentan.

OFRA BENNY

DONALD E. INGBER

JUDAH FOLKMAN

Desarrollado por **Ofra Benny**, PhD, del Children's Hospital Boston, Lodamin es una nueva reformulación de liberación lenta del TNP-470, un fármaco estudiado hace casi dos décadas por **Donald Ingber,** MD, PhD, y luego **Judah Folkman** en un compañero de laboratorio, y uno de los primeros inhibidores de la angiogénesis a someterse a pruebas clínicas.

(f8) La Nanotecnología y medicina robótica en Urología: Es una de las vertientes más prometedoras dentro de los potenciales avances tecnológicos en la medicina. De la misma forma que la microtecnología en los años 80 condujo a nuevas herramientas para la cirugía, la nanotecnología emergente permitirá de forma similar avances adicionales, proporcionando mejor diagnóstico y nuevos instrumentos para la medicina. Con los medios tecnológicos actualmente disponibles podríamos llegar a ser capaces de objetivar - a escala nanométrica - los trastornos responsables de algunas enfermedades, pero sin embargo contamos con muy escasos medios como para poder repararlos selectivamente.

(f8) Nanotecnología

La nanotecnología podríamos definirla, de una manera muy simplista, como el campo científico que examina y fabrica objetos a nivel molecular.

La moderna cirugía, por muy mínimamente invasiva que pueda parecernos, resulta aún enormemente desproporcionada y agresiva en la inmensa mayoría de los casos en los que se aplica, y hoy por hoy resulta casi impensable el poder aplicarla a escala molecular.

El éxito de las intervenciones quirúrgicas que realizamos habitualmente no sólo se debe a nuestra destreza manual, sino a la propia habilidad que tienen las células de corregir los destrozos que hemos ocasionado, eliminando los detritus,

revascularizando áreas isquémicas y cicatrizando los tejidos. Pero para que ello suceda a una escala inferior, a nivel molecular - tienen que producirse innumerables procesos bioquímicos, asombrosamente precisos y coordinados, de los que pocas veces somos realmente conscientes.

La llamada Nanomedicina nos está permitiendo ya algunas incursiones diagnósticas en este campo que se nos anuncia más que prometedor. Como ejemplo tenemos el empleo de los nanoarrays en el rastreo genético de ciertas enfermedades, o el uso de nanopartículas como nuevos medios de contraste en ecografía o resonancia magnética nuclear.

JOSÉ GABRIEL VALDIVIA URÍA

Dice el Profesor **José Gabriel Valdivia Uría**, Profesor Titular y Jefe de Servicio de Urología del Servicio de Urología del Hospital Clínico Universitario Lozano Blesa, Zaragoza, en su Editorial de Archivos Españoles de Urología v.58 n.9 nov. 2005: "Ejemplos de la nanotecnología son los "nanoalambres" de silicona, sensores biomoleculares de detección masiva y simultánea.

Operan como biotransistores de efecto campo a escala nanométrica, dando a conocer mediante cambios en su conductancia, las posibles fijaciones de determinadas moléculas en su superficie, con posibilidad de detectar diferentes tipos de virus, los "nanotubos" de carbono que han sido utilizados como sensores altamente específicos de los anticuerpos responsables de ciertas enfermedades autoinmunes, los "nanofiltros" fabricados en chips de silicona, con poros que oscilan entre rangos de 5 y 100 nanómetros. Se están utilizando para separación de moléculas, transporte y entrega controlada de fármacos, inmunoaislamiento de células y para el transporte y caracterización del DNA, etc.

Otro gran campo de aplicaciones de la nanotecnología diagnóstica viene de la mano de los nuevos medios de contraste. Se esôán utilizando ya en estudios clínicos diversas nanopartículas como medio de contraste en resonancia magnética nucìear (RMN). El empleo de nanovectores cïío elementos de ôransporte seleãôivo de fármacos es otro de los campos de aplicación terapéutica más prometedores de las nanoparticulas.

Una versión mucho más sofisticada de los nanovectores serán los llamados nanorobots, los cuales de momento sólo existen en la mente y en los ordenadores de los científicos que los diseñan, ya que aún no se ha llegado a construir y utilizar ninguno.

Uno de los proyectos más espectaculares de nanorobots con fines terapéuticos ha sido diseñado por Robert A Freitas Jr. Se trata del llamado "respirocito" o glóbulo rojo artificial. Este robot mide una micra, es esférico y está constituido por 18 billones de átomos, casi todos de carbono y dispuestos como diamante. Es un verdadero tanque presurizado que puede albergar hasta 9 billones de moléculas de oxígeno

y anhídrido carbónico, a una presión de 1000 atmósferas.

"Las aplicaciones terapéuticas de la nanomedicina están en una fase de desarrollo menos avanzado que sus aplicaciones en el campo diagnóstico".

Robótica urológica: La definición más completa del término ROBOT, fue realizada por Isaac Asimov: "Estructuras mecánicas, en algunos casos similares a los seres humanos, que son capaces de realizar una variedad de tareas, en algunos casos complejas, bajo el comando humano o mediante programación previa".

En Arch. Esp.Urol. v.60 n.4 Madrid mayo 2007, Octavio A. Castillo y Rafael Sánchez-Salas publican:
"La evolución de la terapéutica quirúrgica ha sido vertiginosa y desde los principios clásicos de la cirugía a cielo abierto la evolución ha llevado a través de la laparoscopia a la actual cirugía robótica, en la cual, se ha logrado la aplicación exitosa de los preceptos de ingeniería robótica al quehacer diario del cirujano. El desarrollo de la cirugía mínimamente invasiva, inicialmente liderado por la laparoscopia convencional, constituyó terreno fértil para el desarrollo de técnicas quirúrgicas con el uso del robot.

En 1989, Wickham realizó la primera intervención de cirugía robótica urológica con su PROBOT que era capaz de realizar resección endoscópica de la próstata de manera automatizada. En 1995, Rovetta y colaboradores realizaron lo que pudo haber sido el primer procedimiento telemanipulado en una experiencia con biopsia prostática, y más tarde Kavoussi y Stoianovici presentaron su experiencia con un sistema conocido como TRACKER que permitía realizar punciones renales percútaneas de forma automatizada y de una manera muy efectiva.

El uso de sistemas automatizados en la cirugía, no es tan novedoso como se pudiese pensar, sin embargo los robots que hoy en día participan en los quirófanos de los centros a nivel mundial, constituyen el ejemplo de la tecnología más novedosa y avanzada disponible. La Urología se ha erigido como la especialidad quirúrgica líder en la aplicación de la tecnología para el diagnóstico y resolución de los aspectos clínicos que le competen, y la cirugía robótica no es una excepción.

(f9) Robot Da Vinci

En los momentos actuales la **(f9) tecnología da Vinci®** de Intuitive Surgical, constituye el sistema robótico que ha aunado la suma de los conocimientos y experiencia clínica y tecnológica aportados por sus predecesores AESOP y ZEUS. especialmente en Estados Unidos, donde se han instalado más de 400 robots.

(f10) Instrumental robótico

Los urólogos han adoptado rápidamente esta tecnología y la **(f10) prostatectomía radical laparoscûpica asistida por robot (PRLAR)**, es el procedimiento robótico más practicado

a nivel mundial. De los 766 casos realizados en ål 2002¬ en el áño 2007 óe estiíá que supere loó 48.000,lo que constituye el 39.5% del mercado de la prostatectomía radical en Estados Unidos.

AVANCES EN TÉCNICAS DIAGNÓSTICAS EN UROLOGÍA GENÉTICA

JOHANN F. MIESCHER

En 1869 un biólogo suizo **Johan Friedrich Miescher** (1844 - 1895), aisló varias moléculas ricas en fosfatos, a las cuales llamó nucleínas (actualmente ácidos nucleicos), a partir del núcleo de los glóbulos blancos en 1869, preparando el camino para su identificación como los portadores de la información hereditaria, el ADN., utilizó primero alcohol caliente y luego una pepsina enzimática, que separa la membrana celular y el citoplasma de la célula e identificó a un nuevo grupo de substancias celulares a las que denominó nucleínas que luego Richard Altmann, patólogo alemán, las identificó como ácidos y les dió el nombre de ácidos nucleicos. Robert Feulgen (1884-1955), químico alemán que en 1914, desarrolló un método de tinción de ADN (ahora conocida como la tinción de Feulgen), basado en el colorante fucsina.



FREDERICK GRIFFITH

En 1928 **Frederick Griffith** (1879-1941) médico y genetista británico, en el experimento conocido como "experimento de Griffith", descubrió lo que él llamó "principio de transformación", es decir lo que hoy en día se conoce como ADN. Fue capaz de inducir la transformación de una cepa no patogénica Streptococcus pneumoniae en patogénica.



ALFRED HERSHEY

En 1952 **Alfred Hershey** del departamento de genética en Washington, Premio Nobel de Fisiología o Medicina en 1969 que compartió con Salvador Edward Luria y Max Ludwig Henning Delbrück y **Martha Chase** realizaron una serie de experimentos destinados a dilucidar si el ADN o las proteínas era el material hereditario. Marcando el ADN y las proteínas con isótopos radiactivos en un cultivo de un virus, se podía seguir el camino de las proteínas y del ADN en un experimento, dåmostrando cual de ellos entraba en la bacteria.
Un año después de los experimentos de Hershey - Chase apareció en la revista Nature, un artículo conjunto de **Watson y Crick** que narrabá de forma cautelosa el descubrimiento que habían realizado; comenzaba con estas palabras:"Deseamos sugerir una estructura para la sal del áãido desoxirribonucleico (ADN). Esta estructura posee nuevas características que son de considerable interés biológico" y así nace la genómica.

MARTHA CHASE

Las ciencias genómicas han tenido un importante auge en los últimos años, sobre todo gracias a las avanzadas técnicas de secuenciación de ADN, a los avances en bioinformática y a las técnicas cada vez más sofisticadas para realizar análisis de genomas completos. En varios países como USA, la Unión Europea y Japón se han realizado enormes proyectos para secuenciar el genoma de diversos organismos modelo. Probablemente el más conocido es el Proyecto Genoma Humano.

JAMES WATSON



FRANCIS CRICK

FRANCIS S. COLLINS

Las actividades del Proyecto de Genoma Humano se inician en 1984, cuando Robert Sinshheimerm, rector de la Universidad de California, planteó la idea de fundar un instituto para secuenciar el genoma humano en su propia Universidad y los Institutos Nacionales de Investigación de los EE.UU., comenzándose dichas investigaciones en forma oficial, en el año de 1990, con la intervención de países, como Canadá, Japón, Francia e Inglaterra.

El PGH, nace fijándose como objetivo principal a cumplirse en el año 2005, el obtener la secuencia completa de los pares de bases que componen el genoma humano y consiste en determinar las posiciones relativas de todos los nucleótidos (o pares de bases) e identificar los 20.000 a 25.000 genes presentes en él.

En la actualidad se cuenta además con importantes servidores de acceso público, como el del NCBI (National Center for Biotechnology Information), que permiten que cualquier usuario con conexión a Internet acceda a la secuencia completa del genoma de decenas de organismos y a las secuencias de cientos de miles de genes de distintos organismos.

Desde 1999 dirige el proyecto Genoma Humano en el que participan 18 países el **Dr. Francis S. Collins**., médico genetista y director del National Human Genome Research Institute (NIH), (Instituto Nacional para la Investigación del genoma Humano) Desde ése papel supervisa uno de los proyectos más ambiciosos de la ciencia moderna: Ordenar y clasificar todo el mapa genético humano, meta que se dió por alcanzada en el año 2005.

En Abril 2003 fue completado el Proyecto Genoma Humano que desde su inicio fue la creación de un programa que analizará sus implicaciones éticas, legales y sociales, además del estudio de la genómica al conjunto de ciencias y técnicas dedicadas al estudio integral del funcionamiento, la evolución y el origen de los genomas. La genómica usa conocimientos derivados de distintas ciencias como son: biología molecular, bioquímica, informática, estadística, matemáticas, física, etc. La finalización de este Proyecto constituyó uno de los logros científicos más relevantes de comienzos del siglo XXI, gracias a la acción coordinada de los países desarrollados y el avance de la ciencia y la técnica y en especial de la bioinformática. Su impacto abarca todas las esferas de la sociedad. Su aplicación en la medicina posibilitará la comprensión de la biología molecular de las enfermedades, la prevención y el diagnóstico de diversas entidades y mejores formas de tratamiento como la terapia diana y génica.

Este diagrama esquemático muestra un gen en relación a su estructura física **(f11)** **(doble hélice de ADN) y a un cromosoma (derecha).** Los intrones son regiones frecuentemente encontradas en los genes de eucariotas, que se transcriben, pero son eliminadas en el procesamiento del ARN (ayuste) para producir un ARNm formado sólo por exones, encar-

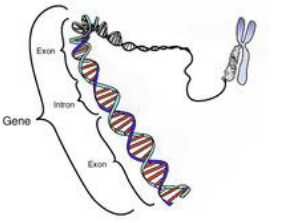

(f11) Doble hélice de ADN) y a un cromosoma (derecha)

gados de traducir una proteína. Este diagrama es en exceso simplificado ya que muestra(un gen compuesto por unos 40 pares de bases cuando en realidad su tamaño medio es de 20.000-30.000 pares de bases).

El Proyecto Genoma Humano ha podido demostrar que todas las personas somos genéticamente idénticas en un 99,99% y que solamente el 0,01% restante del genoma es el responsable de las diferencias que hace que cada individuo sea único (excepto en el caso de gemelos univitelinos o idénticos).

La **(f12) citogenética molecular** en urología, ha permitido desarrollar, o lo hará en el futuro próximo, métodos diagnósticos en lïs campos de la infertilidad y en el estudio de los tumores. La aplicación de las técnicas moleculares al estudio citogenético, en casos de infertilidad masculina, há permitido un mejor conocimiento del comportamiento de los cromosomas portadores de anomalías estructurales en la meiosis. Por ejemplo se ha podido demostrar que las alteraciones en los mecanismos moleculares implicados en el proceso de metilación del ADN durante la espermatogénesis, pueden generar errores en el patrón normal de expresión requerido para el adecuado desarrollo de los componentes feto-placentarios. (Actas Urol. Esp.Vol XXXII .10, Nov 2008).

(f12) Citogenética molecular

Cada ser humano consta de **(f13) 46 cromosomas**, en 23 pares, incluyendo un par de "cromosomas sexuales". Un hombre normal tiene un cromosoma X y un cromosoma Y (cariotipo 46 XY) y una mujer normal tiene dos cromosomas X (cariotipo 46 XX). Cada embrión recibe un cromosoma X de la madre y un cromosoma X o un cromosoma Y del padre, a través del espermatozoide. Algunas personas nacen con un número anormal de cromosomas, que es un trastorno llamado "aneuploidía". Por ejemplo, si existen tres juegos de cromosoma no sexual 21, en vez de un par, este tipo de aneuploidía es conocida como Trisomía 21 o síndrome de Down. Una persona puede nacer con un número anormal de cromosomas sexuales. Estas "aneuploidías cromosómicas sexuales" tendrán diferentes características sobre los nacidos, dependiendo de cuál cromosoma es anormal. El embrión puede tener un cromosoma X de menos (cariotipo 45 X) o un cromosoma extra X o Y (cariotipos 47 XXY, 47 XYY, 47 XXX). Pueden ocurrir anormalidades de diferentes tipos, dependiendo del tipo de aneuploidía.



(f13) 46 cromosomas

El riesgo de una anormalidad cromosómica sexual en la población general (concepciones naturales) es aproximadamente de 2 en cada 1000 nacimientos (0.2%). Los primeros estudios realizados en cientos de niños concebidos con ICSI (inyección intracitoplasmática de espermatozoides) no demostraron ninguna diferencia significativa entre ellos y los niños concebidos con FIV o en forma natural. Una puesta al día reciente del grupo de Bruselas combinado con otros estudios demuestra una incidencia de anormalidades cromosómicas sexuales del 0.7% (7 de 1000 nacimientos) luego de estudiar genéticamente a 2083 niños concebidos con ICSI. Lo que no está claro aún

es si este riesgo aumentado se encuentra especialmente en los hombres con los defectos espermáticos más severos, quienes no hubieran tenido ninguna chance de ser padres biológicos sin la ayuda de este procedimiento, o si el riesgo está relacionado al procedimiento mismo de microinyección. Nuestro conocimiento de las bases genéticas de la enfermedad y de la infertilidad continuará creciendo, gracias al proyecto genoma humano. Es posible que muchas causas de infertilidad inexplicada terminen siendo debidas a un problema genético. La pregunta es: ¿qué haremos con esa información? Es importante que la comunidad médica le informe a los pacientes infértiles de ese riesgo. Para la mayoría de los pacientes este hecho no ha sido un factor determinante a la hora de decidir si someterse a un tratamiento de este tipo. Pero podría significar que muchas mujeres tendrían otra razón para considerar el diagnóstico genético prenatal (biopsia de vellosidades coriónicas o amniocentesis) durante el embarazo.

Durante los próximos años vamos a presenciar un avance importante en el conocimiento de cómo los defectos genéticos se relacionan a la infertilidad masculina o a la infertilidad "inexplicada". A medida que se identifiquen más genes que juegan un rol en la reproducción, se identificarán defectos en los mismos. El ICSI ha proporcionado la capacidad de sortear algunos de estos defectos para la generación actual de hombres que buscan tener sus hijos biológicos, pero también significa que la próxima generación continuará con los problemas de infertilidad. Nuestra esperanza consiste en mejorar el conocimiento de estas mutaciones para anticipar las consecuencias potenciales y crear familias más sanas.

La predisposición genética a la formación de tumores se ha mostrado claramente en dos formas de cáncer: el retinoblastoma y el tumor de WILMS. Ambas neoplasias ocurren de manera hereditaria y esporádica, o hereditaria. La forma hereditaria del tumor de Wilms (1% de los casos) es generalmente bilateral. También en el Carcinoma de células transicionales de vejiga, en el carcinoma renal, el adenocarcinoma prostático y el cáncer testicular, parecería indicar que la futura investigación de marcadores genéticos irá casi exclusivamente por ese camino. También hay avances en el estudio génico del riñón poliquístico. Además, las dificultades encontradas por los estudios moleculares en casos de excesos o defectos de dosis génica, como en las trisomías o monosomías, son más fácilmente resueltos por la citogenética. Incluso es posible, que las consecuencias patogénicas de algunas translocaciones balanceadas y pérdidas de segmentos cromosómicos, puedan ser más complejas que las de activar oncogenes o pérdida de genes supresores de tumores.

En Urología el estudio del genoma humano ha ayudado a la identificación de la mayoría de los genes supresores de tumores descubiertos (p53, VHL, APC, CDKN2, RB) ejemplo: creemos que la identificación de los genes involucrados en la iniciación y progresión de los tumores testiculares es importante. Para lograr detectar estos genes se identifican las

regiones cromosomales con alta frecuencia de deleciones y mediante su estudio sistemático se puede identificar si existen genes supresores involucrados.

Luis Izquierdo López en su artículo "Avances en técnicas diagnósticas en Urología genética" habla de la transmisión genética ligada al cromosoma X en la estenosis pieloureteral y se corroboró que los pacientes heredaban conjuntamente del progenitor su haplotipo HLA y la enfermedad.

AJIT VARKI

En la actualidad, una corriente de científicos, encabezados por **Ajit Varki** del departamento de Medicina de la Universidad de California, apoya el denominado Proyecto del Genoma del Chimpancé, la obtención de un mapa del genoma de este animal tal como se está haciendo con el genoma humano. **(f14) "ANDi",** primer mono transgénico lleva en su ADN un nuevo gen que, aunque no tiene ninguna función específica, posee fluorescencia, lo que permite a los científicos rastrear su distribución en la estructura genética del animal.

(f14) ANDi

Los chimpancés, que comparten con los seres humanos el 99 por ciento de su carga genética, son inmunes a muchas de las enfermedades que afligen a las personas y conocer su mapa genético podría ayudar a entender esos problemas e incluso a averiguar donde subyace la verdadera "identidad humana", opina Varki.

Volumen 80 | Edición 1 | año 2015